

## **Stellungnahme**

**der Deutschen Ophthalmologischen Gesellschaft,  
der Retinologischen Gesellschaft und  
des Berufsverbandes der Augenärzte Deutschlands**

**zur Therapie der diabetischen Makulopathie**

Stand: Dezember 2010

## 1. Einleitung und epidemiologische Vorbemerkung

Die diabetische Retinopathie bleibt die häufigste Erblindungsursache in der erwerbsfähigen Bevölkerung der Industrienationen, auch wenn sich die Prognose der diabetischen Makulopathie durch bessere Blutzucker- und Blutdruckeinstellung gebessert hat. Für eine Zunahme der diabetischen Makulopathie ist nicht zuletzt die demographische Verschiebung der Alterspyramide verantwortlich. So nimmt die Anzahl von derzeit etwa 6 Millionen Betroffenen innerhalb der deutschen Bevölkerung mit einem bekannten Diabetes weiter zu.<sup>1</sup> Die Prävalenz des Diabetes ist in Deutschland von 4,9% 1988, über 6,0% 1998 und 6,9% 2001 weiter angestiegen. Inzwischen wird davon ausgegangen, dass der von der WHO vorausgesagte Anstieg um 39% bis 2030 deutlich überschritten wird.<sup>2,3</sup> Aufgrund dieser Daten wird ein Anstieg der jährlichen Neuerblindungen durch Diabetes in Deutschland von 1728 im Jahr 2010 auf 2171 im Jahr 2030 prognostiziert.<sup>4</sup> In großen Querschnittstudien zeigen ca. 30% der Menschen mit Diabetes Anzeichen einer Retinopathie (n=251.386, Typ 1: 42%, Typ 2: 28%).<sup>5</sup> Die diabetische Makulopathie ist dabei die häufigste Ursache einer dauerhaften Sehminderung.<sup>6</sup> Die Prävalenz des diabetischen Makulaödems liegt bei 20,1% für Personen mit Typ 1 Diabetes und beträgt 13,9% (ohne Insulin) bzw. 25,4% (unter Insulin) bei Typ 2 Diabetes.<sup>7</sup> Das Risiko einer dauerhaften Sehminderung hängt entscheidend von der Diabetesdauer ab: Während in den ersten 5 Jahren der Erkrankung nur sehr wenige Betroffene (Typ-2-Diabetes: <5%) unter einer Makulopathie leiden, steigt die Prävalenz 20 Jahre nach der Erstmanifestation auf über 30% an.<sup>8</sup>

Bei gleichem Visus entspricht die Einbuße an Lebensqualität der der altersabhängigen Makuladegeneration.<sup>9</sup> Mit entsprechenden Instrumenten (validierte Fragebögen: VF14, VFQ25, SF-36, ADREV) lassen sich die Einschränkungen in den verschiedenen Sehqualitäten und Aspekten des täglichen Lebens dokumentieren und quantifizieren.<sup>10-12</sup> Das Ausmaß des individuellen Verlustes an Lebensqualität kommt auch im resultierenden Leidensdruck zum Ausdruck: Wenn Patienten mit einer Sehschärfe von unter 0,1 (20/200) ein theoretisches Verfahren angeboten wurde, das eine Sehverbesserung böte, aber mit einer kürzeren Lebenserwartung verbunden wäre, wird die Bereitschaft geäußert, dafür im Mittel auf 40% der verbleibenden Lebenszeit verzichten zu wollen.<sup>13</sup> Damit wird von dem Betroffenen die Visusminderung auf 0,2-0,3 als so schwerwiegend eingestuft wie z.B. eine schwere Angina pectoris<sup>14</sup>.

Aus der gesellschaftlichen Perspektive hat die diabetische Retinopathie erhebliche ökonomische Auswirkungen hinsichtlich direkter (Gesundheitssystem) und indirekter Kosten (Produktivität, Arbeitsunfähigkeit).<sup>15</sup> Vor allem weil auch jüngere arbeitsfähige Menschen betroffen sind, wird davon ausgegangen, dass die indirekten Kosten nahezu die Hälfte der Krankheitsbedingten Gesamtkosten ausmachen.<sup>16</sup> Daten für Deutschland von 2007 weisen direkte jährliche Gesundheitskosten von 4.457€ pro Diabetes-Patient aus. Von diesem Durchschnittswert waren 10% (458€) durch die Behandlung mikrovaskulärer Komplikationen (Auge/Niere) bedingt.<sup>17</sup> Deren Folgekosten betragen für insulinpflichtige Patienten über 1500€/Jahr. Am Beispiel der fokalen Lasertherapie wurde in Modellen aufgezeigt, dass die Behandlung Folgekosten erheblich reduzieren kann.<sup>18</sup> Weil die resultierenden Gesundheitskosten deutlich mit dem Schweregrad ansteigen und effektive Therapiemodalitäten vorliegen, erscheinen auch unter ökonomischen Gesichtspunkten Prävention und augenärztliche Früherkennungsuntersuchungen bei Diabetes besonders wichtig.<sup>19</sup>

## 2. Klinisches Bild

In der Behandlung der diabetischen Makulopathie ist vor allem das frühzeitige Erkennen von Veränderungen im Makulabereich entscheidend. Nach der Nationalen Versorgungsleitlinie und der Deutschen Diabetes-Gesellschaft ist eine regelmäßige augenärztliche Untersuchung aller Diabetiker vorgesehen, weil insbesondere die frühen Stadien häufig keine oder nur milde Symptome verursachen.<sup>20,21</sup>

Typische Fundusveränderungen der diabetischen Makulopathie sind Mikroaneurysmen, Punktblutungen, Netzhautschwellung und Lipidablagerungen. Multiple kreisförmige Lipidatolle bilden sich häufig um leckende Mikroaneurysmen aus.

Zur Erkennung der Verdickung der Netzhaut in der Makula (Makulaödem) ist eine stereoskopische Funduskopie erforderlich. Terminologisch wird in Anlehnung an die Early Treatment Diabetic Retinopathy Study (ETDRS) dann von einem „**klinisch signifikanten Ödem**“ gesprochen, wenn bestimmte Charakteristika des Ödems in Bezug auf Fläche und Lokalisation erfüllt sind:

- Netzhautverdickung innerhalb der zentralen 500µm

- Lipidablagerungen innerhalb der zentralen 500µm mit einer Netzhautverdickung (weiter außerhalb)
- Netzhautverdickung innerhalb eines Papillendurchmessers zur Fovea mit der Ausdehnung von mindestens einer Papillenfläche

Viele aktuelle Studien beschränken sich allerdings auf solche klinisch signifikante Ödeme, die eine Netzhautverdickung unmittelbar im Bereich der Fovea aufweisen (,center involving', Verdickung des ,central subfield').

In der klinischen Praxis teilt man die Makulaödeme in „fokal“ oder „diffus“ ein, je nachdem ob begrenzte umschriebene Netzhaut-Areale „fokal“ oder die gesamte Makula „diffus“ verdickt ist. Auch wenn Vermutungen auf unterschiedliche Prognose und Ansprechen auf verschiedene Behandlungen zwischen fokalen und diffusen Formen publiziert wurden, wurden solche Unterschiede in systematischen Studien nicht beschrieben.<sup>22</sup> Historisch waren Einteilungen vor allem aber auch dadurch limitiert, dass die Höhe des Ödems in der stereoskopischen Beurteilung (Foto, Ophthalmoskopie) nur grob abgeschätzt werden konnte,<sup>23,24</sup> während Fläche und Lokalisation eines Ödems besser zu beurteilen waren.<sup>25</sup> Andere Definitionsversuche schlossen neben Fundusfotos auch zunehmend OCT oder Kombinationen ein.

Die ETDRS differenzierte darüber hinaus nach der Angiographie „focal leakage“, wenn überwiegend Mikroaneurysmen leckten, von „diffuse leakage“, wenn der Fluoreszeinaustritt nicht den Mikroaneurysmen zuzuordnen ist.<sup>22,26</sup> Die aktuelle DRCR.net Studie überließ es der subjektiven Einschätzung des Untersuchers, ein diabetisches Makulaödem ohne weitere Vorgaben als „fokal“ oder „diffus“ zu charakterisieren.<sup>27</sup>

Eine ischämische Komponente kann an einer Rarefizierung der perifovealen Kapillaren, einer Unterbrechung des perifovealen Randschlingennetzes oder einer Erweiterung der fovealen avaskulären Zone (FAZ) festgemacht werden, die in der Fluoreszeinangiographie sichtbar werden. Während der Durchmesser einer normalen FAZ 400–500µm beträgt, muss mit einer stark verbreiterten FAZ und/oder einer erheblichen Rarefizierung des perifoveolären Gefäßnetzes auch eine irreversible Visusreduktion erwartet werden: Während bei einem Makulaödem ein Erholungspotenzial vorausgesetzt werden kann, muss bei einer schweren Makulaischämie von einem irreversiblen Prozess ausgegangen werden. Im Rahmen

der (chronischen) **ischämischen diabetischen Makulopathie** ist häufig kein ausgeprägtes Ödem mehr vorhanden.

### **3. Hintergrundinformationen zu den Therapiemodalitäten**

#### **3.1 Lasertherapie**

Die Effektivität der Lasertherapie bei der diabetischen Makulopathie wurde erstmals in der multizentrischen „Early Treatment of Diabetic Retinopathy Studie“ nachgewiesen, in der 3928 Patienten eingeschlossen und über 5 Jahre nachuntersucht wurden. Patienten mit proliferativen Veränderungen bzw. einem erhöhten Risiko für Proliferationen wurden ebenso wenig eingeschlossen wie Patienten mit einer Sehschärfe unter 20/200 (0,1).<sup>28</sup> 2998 Augen mit milder bis moderater nicht-proliferativer Retinopathie wurden entweder beobachtet (1490) oder erhielten eine Photokoagulation (panretinal vor fokal: n=754 oder sofort fokal: n=754). Die Wahrscheinlichkeit des Auftretens eines schweren Sehverlusts (größer 3 Zeilen) konnte durch die sofortige fokale Laserbehandlung halbiert werden (12% versus 24% nach drei Jahren).

Das Protokoll sah relativ intensive Herde (Weißfärbung) im Bereich der Mikroaneurysmen und im Bereich der Leckage vor. War der Visus schlechter als 20/40 (0,5), wurde auch eine Behandlung von Läsionen innerhalb von 500µm vorgesehen (Aussparung der zentralen 300µm). Eine gitterförmige Laserung („grid“) sollte nur in Arealen mit diffuser Leckage zur Anwendung kommen; diese Herde von maximal 200µm sollte jeweils den Abstand eines Herdes frei lassen und nicht näher als 500µm an die Fovea reichen. Eine spätere Auswertung mit längerer Nachbeobachtung zeigte, dass sich der Anteil von Patienten mit einer ausgeprägten Sehbehinderung (Visus unter 5/200, 0,025) in der Behandlungsgruppe und in der Kontrollgruppe nur geringfügig unterschied (2.6% versus 3.7% nach 5 Jahren). Besonders schlecht schnitten vor allem die Patienten der Behandlungsgruppe ab, die eine frühe panretinale Laserkoagulation erhalten hatten.<sup>29</sup> Patienten mit einem gering ausgeprägten, umschriebenen Ödem, das nah an der Fovea lokalisiert war, profitierten wegen des strukturellen Schadens der Laserherde kaum von einer fokalen Laserbehandlung.<sup>30</sup> Die Ausbildung einer subretinalen Fibrose war ein seltenes Ereignis, dessen Risiko bei ausgeprägten harten Exsudaten erhöht war. Auf

Grund der Lokalisation der Fibrose wurde nur in 9 von 109 Augen mit Fibrose ein ursächlicher Zusammenhang mit der Laserbehandlung diskutiert.<sup>31</sup>

In einer späteren Studie, die 2006 vom Diabetic Retinopathy Clinical Research Network initiiert wurde, kamen deutlich mildere Laserenergien zur Anwendung. Die Parameter und die Zeitexposition wurden so gewählt, dass die Herde gerade noch sichtbar waren (Graufärbung).<sup>32</sup> Für das flächige „Grid“-Muster im Bereich der verdickten Netzhaut sowie in nicht-perfundierten Arealen (500 bis 3000µm von der Fovea entfernt) war zwischen den einzelnen Herden ein Abstand von mindestens zwei Herden vorgesehen. Es wurden Wellenlängen im grünen oder gelben Bereich verwendet.

In der multizentrischen Studie erhielten 330 von 840 Augen eine „focal/grid“-Laserkoagulation.<sup>32</sup> Eingeschlossen wurden nur klinisch signifikante Makulaödeme mit einer zentralen Netzhautdicke von über 250µm und einer Sehschärfe zwischen 20/40 (0,5) und 20/320 (0,06).

In der Regel wurde die Behandlung in 4-monatlichen Abständen wiederholt, solange nicht definierte Kriterien eine klinische Abbruch-Prüfung herbeiführten, z.B. das Fehlen eines fovealen Netzhautödems, ein Visus über 20/25 (0,8), eine besonders ausgeprägte Verbesserung, aber auch eine ausbleibende Wirkung einer bereits erfolgten Wiederholungsbehandlung. Ausdrücklich wurde das Stadium einer vollständigen Laserkoagulation („complete“) definiert, in dem keine weiteren Areale einer nochmaligen Laserbehandlung unterzogen werden sollten: Wenn alle Mikroaneurysmen im Bereich des Ödems fokal gelasert und alle Areale des Ödems mit einem „Grid“ behandelt waren, wurde keine weitere Laserbehandlung durchgeführt.

Die Behandlungsgruppe zeigte unter der wiederholten Behandlung eine langsame, aber kontinuierliche Verbesserung in den anatomischen und funktionellen Ergebnissen.<sup>33</sup> Es bestätigte sich auch, dass es nach einer einzelnen focal/grid-Lasertherapie über einen Zeitraum von über 16 bis 32 Wochen hinaus zu einer Abnahme des Ödems kommen kann.<sup>34</sup>

Während der ersten zwei Jahre erfolgten im Mittel 3,1 „focal/grid“-Behandlungen. Darunter zeigten 31% der Patienten einen Anstieg um mindestens zwei Zeilen, während ungefähr 19% eine Verschlechterung um mindestens zwei Zeilen erfuhren. Obwohl die wiederholte Lasertherapie eine Sehverbesserung (Anstieg um  $\geq 15$  Buchstaben) in drei Jahren für nur 26% der Patienten erreichen konnte, bestand der

Haupterfolg in einer Stabilisierung der zentralen Sehschärfe. Eine Sehverschlechterung konnte in 84% verhindert werden.<sup>32,33</sup>

Auch im Rahmen der vierarmigen Studie des DRCR.net 2010 erhielt die Lasergruppe im ersten Jahr einen Median von drei „focal/grid“-Laserungen.<sup>27</sup> Es wurde in dieser Gruppe weder ein rascher Visusanstieg noch ein anatomisches Austrocknen in den ersten 12 Monaten erreicht, sodass nach dem Protokoll 11 Placebo-Injektionsbehandlungen erforderlich wurden.

Weiterhin ist zu berücksichtigen, dass auch eine fachgerecht durchgeführte Laserbehandlung einen thermischen Kollateralschaden verursachen kann. Histologische Studien und OCT-Bilder haben belegt, dass die Schädigung neben der gesamten neurosensorischen Netzhaut auch das Pigmentepithel und die Bruch´sche Membran umfassen kann.<sup>35</sup> Mögliche Nebenwirkungen umfassen daher Einschränkungen des Farbsehens, Skotome und choroidale Neovaskularisationen, Außerdem kann in extrem seltenen Fällen eine unbeabsichtigte (akzidentelle) Laserexposition der zentralen Fovea auftreten. In der Literatur wurde schließlich darüber berichtet, dass die durch Laserherde induzierten Skotome im zeitlichen Verlauf über viele Jahre progredient sein können mit Flächenausdehnungen von bis zu 300%.<sup>36</sup>

Trotz dieser Einschränkungen konnte die fokale Laserbehandlung in nahezu allen Kategorien der (visuell bedingten) Lebensqualität moderate, aber konsistente Verbesserungen über kurze Beobachtungszeiträume (drei Monate) erzielen.<sup>37</sup>

In der Regel sollte vor einer panretinalen Laserkoagulation (z.B. zur Therapie einer proliferativen Retinopathie) zuerst die diabetische Makulopathie behandelt werden, bevor im zweiten Schritt die panretinale Laserkoagulation erfolgt.<sup>29,30</sup>

### **3.2 Intravitreale operative Medikamentenapplikation von VEGF-Inhibitoren**

Als Vorbemerkung möchten wir drauf hinweisen, dass beim Einsatz der hier und im Abschnitt 3.3. diskutierten Präparate darauf zu achten ist, welche Substanzen zum Zeitpunkt der Anwendung zugelassen sind, da bei einem Off-label-Gebrauch erhöhte Anforderungen in Bezug auf Patientenaufklärung und Produkthaftung bestehen.<sup>38,39</sup>

In der Literatur der letzten Jahre finden sich zu der Substanzgruppe der VEGF-Inhibitoren zwar systematische Reviews, die allerdings durch die extrem dynamische

Entwicklung der Publikation aktueller Studiendaten mit höherem Evidenzniveau nicht mehr aktuell sein können.<sup>40-42</sup>

Das Durchschnittsalter der Patienten mit diabetischer Makulopathie liegt insgesamt unter dem der Patienten mit venösen Verschlüssen oder mit altersabhängiger Makuladegeneration. Die Sicherheitsdaten müssen daher über weitere Zeiträume beobachtet und Hinweise auf potentiell nachteilige Effekte einzelner Wirkstoffe ernst genommen werden.<sup>43,44</sup> Es muss vor allem beachtet werden, dass die hohe Komorbidität zu einer erheblich reduzierten Lebenserwartung dieser Patientengruppe beiträgt. So war in der ETDRS-Studie die Mortalität nach 22 Jahren selbst in der jüngeren Altersgruppe (25-54 Jahre) mit immerhin 33.7% im Vergleich zu 10.2% in entsprechenden Vergleichskollektiven ohne Diabetes erhöht.<sup>45</sup> Konkrete Hinweise auf schwerwiegende systemische Komplikationen der intravitrealen anti-VEGF-Therapie bei diabetischem Makulaödem gibt es jedoch zum gegenwärtigen Zeitpunkt nicht, auch wenn z.Zt. keine ausreichenden systematischen Daten zur Medikamentensicherheit vorliegen.



### 3.2.1 Bevacizumab

Viele retrospektive Studien über kürzere Zeiträume weisen auf eine grundsätzliche Wirksamkeit der intravitrealen Bevacizumab-Therapie beim diabetischen Makulaödem hin.<sup>41,46-48</sup>

In der prospektiven BOLT-Studie erhielten alle Patienten eine primäre Laserbehandlung eines klinisch signifikanten Makulaödems, das mindestens 270µm Netzhautdicke aufwies.<sup>49</sup> Danach wurden die 80 Patienten zufällig auf zwei Behandlungsarme aufgeteilt, von denen der eine 6-wöchentliche Bevacizumab-Injektionen (mind. 3, max. 9/Jahr), der andere 4-monatliche Laserbehandlungen (mind. 1, max. 4/Jahr) erhielten. Nach einem Jahr hatten die IVOM-Patienten nach im Mittel 9 Injektionen 8 Buchstaben gewonnen, während die Lasergruppe lediglich eine Stabilisierung (-0.5 Buchstaben) erreichte.

Kein Vorteil ergibt sich offensichtlich durch die Applikation einer höheren Dosis (2.5mg).<sup>50,51</sup> Nach den Gesetzmäßigkeiten der Pharmakokinetik lässt sich die Wirkung dadurch um maximal eine Halbwertszeit verlängern, während das größere Volumen höhere Druckanstiege im Rahmen der intravitrealen operativen Medikamentenapplikation bewirkt.<sup>52</sup>

Mehrere Arbeiten mit allerdings niedrigerem Evidenz-Level haben für VEGF-Inhibitoren mit im Mittel längeren Intervallen zwischen den Medikamentenapplikationen schlechtere Ergebnisse gezeigt.<sup>41,42</sup> Bei der Behandlung mit VEGF-Inhibitoren muss deshalb derzeit davon ausgegangen werden, dass ein anatomischer und funktioneller therapeutischer Effekt nur durch häufige Medikamentenapplikationen erreicht werden kann.

Ob das therapie-refraktäre diffuse Ödem nach Laser schlechter auf Bevacizumab anspricht, lässt sich nach den bisherigen Fallserien noch nicht definitiv beantworten.<sup>53,54</sup>

Prospektiv wurde die Kombination von Bevacizumab und Triamcinolon untersucht, indem drei Studienarme (1.25mg Bevacizumab, 1.25mg Bevacizumab und 2mg Triamcinolon, Laser) gebildet wurden. Nach 36 Wochen mit 3-monatlicher Wiederholungsbehandlung konnte in der Gruppe mit Bevacizumab-Monotherapie in 37% ein Anstieg um mindestens zwei Zeilen erreicht werden, mit kombinierten Triamcinolon in 25% und nach der fokalen Laserkoagulation in 15%.<sup>55</sup> Die Kombination mit Triamcinolon scheint also kurzfristig keinen wesentlichen additiven Effekt zu bewirken.

Für Patienten ohne Vorbehandlung wurde beschrieben, dass sich kurzfristige Vorteile eines schnelleren Austrocknens des Ödems in der Kombination mit Steroiden bereits nach 24 Wochen nicht mehr nachweisen lassen. Die Aussagekraft solcher Daten ist jedoch durch die wahrscheinliche Unterbehandlung (nur einmalige Injektion über 6 Monate) sehr begrenzt.<sup>56,57</sup>

Aussagen über systemische Komplikationen unter Bevacizumab können wegen der relativ geringen Fallzahlen, meist unzureichender systematischer Erfassung und noch fehlenden Langzeitbeobachtungen in prospektiven Studien vorerst nur mit Vorsicht getroffen werden.

### **3.2.2 Pegaptanib**

In einer Phase-II-Studie wurde intravitreales Pegaptanib (0,3 mg, 1 mg und 3 mg) mit einer Placebogruppe für das bisher nicht behandelte diabetische Makulaödem verglichen.<sup>58</sup> Mehr Patienten in der mit 0,3mg Pegaptanib behandelten Gruppe wiesen nach 36 Wochen eine Visusbesserung von drei Zeilen (18% im Vergleich zu 7% nach Scheinbehandlung) auf. In der Behandlungsgruppe wurde dabei eine additive Laserkoagulation signifikant seltener durchgeführt (25% im Vergleich zu 48%).

### **3.2.3 Ranibizumab**

Für das Antikörperfragment Ranibizumab (Lucentis®, Genentech, CA, USA) liegen Ergebnisse aus Phase-II- und III Studien vor.

In der READ-Studie („Ranibizumab for Edema of the Macula in Diabetes“, Phase II) zeigten die Augen mit diabetischem Makulaödem nach 6 Monaten Ranibizumab-Behandlung einen mittleren Visusanstieg von 7 Buchstaben im Vergleich zur Laserkoagulation. Nach zwei Jahren war der Unterschied zwischen Laser- (+5 Buchstaben) und Ranibizumab-Gruppe (+8 Buchstaben) aber weniger ausgeprägt.<sup>59</sup>

In die RESOLVE-Studie („Safety and Efficacy of Ranibizumab in Diabetic Macular Edema with Center Involvement“, Phase II) wurden 151 Patienten mit einem Visus zwischen 20/160 (0,125) und 20/32 (0,63) eingeschlossen.<sup>60</sup> Das Protokoll sah strenge Kriterien für die Unterbrechung (Netzhautdicke  $\leq 225$   $\mu\text{m}$ ) und Dosisverdopplung (Reduktion des Ödems um weniger als 50  $\mu\text{m}$ ) vor. So erhielten beide Gruppen mit Ranibizumabbehandlung (0,3 und 0,5 mg Ranibizumab) relativ

häufige Wiederholungsbehandlungen (im Mittel 10 über 12 Monate) und zeigten darunter einen Visusanstieg von im Mittel 9 bzw. 12 Buchstaben.

Für die vom National Institute of Health (NIH) in den USA gesponserte Studie des DRCCR-Netzwerks wurden die verwendeten Wirkstoffe kostenlos durch den Hersteller zur Verfügung gestellt.<sup>27</sup> Das Behandlungsschema sah 4 Therapiearme vor, in denen die Wiederholungsbehandlungen durch einen relativ komplexen Algorithmus definiert waren. Während zwei Gruppen Ranibizumab mit sofortiger oder (bei Bedarf nach 6 Monaten) verzögerter Laserbehandlung erhielten, wurden die Triamcinolon-Injektion mit Laserkoagulation und die Laser-Kontrollgruppe mit Schein-Injektionen kombiniert. In den beiden Ranibizumab-Gruppen erfolgten während der ersten 6 Monate drei initiale Applikationen und später so lange erneute Behandlungen, bis strenge Erfolgskriterien (Visus  $\geq 20/20$ , Netzhautdicke des zentralen Felds  $< 250 \mu\text{m}$ ) erreicht wurden. Auch danach erfolgten eher großzügig Re-Injektionen, falls keine Verbesserung ( $\geq +5$  Buchstaben gegenüber dem Ausgangsvisus, Verdünnung der verdickten zentralen Netzhaut von weniger als 10%) beobachtet wurde.

Eingeschlossen wurden nur Patienten mit einem Visus zwischen 20/320 (0,06) und 20/32 (0,63) sowie einer fovealen Beteiligung des Ödems (Dicke  $\geq 250 \mu\text{m}$ ). Die HbA1c-Werte (HbA1c: Glykohämoglobin) zwischen 6,5 und 8,6 (25. bzw. 75. Perzentile) deuten auf eine relativ gute Blutzuckereinstellung in der Kohorte hin.<sup>27</sup>

Bisher sind erst die 12-Monatsdaten publiziert, die für beide Ranibizumab-Gruppen ein signifikant besseres Ergebnis (im Mittel +9 Buchstaben) gegenüber der bisherigen Standardtherapie mit Laser (im Mittel +3 Buchstaben) ausweisen – unabhängig davon, ob sofort oder erst nach 6 Monaten mit der „focal/grid“-Laserung begonnen wurde. Mit im Median 8 bzw. 9 Injektionen innerhalb der ersten 13 Monate konnte in den beiden kombinierten Gruppen gegenüber der Lasergruppe die Chance eines Visusanstiegs um  $\geq 10$  Buchstaben um 23% bzw 19% erhöht und die Gefahr einer Sehverschlechterung von  $\geq 10$  Buchstaben um jeweils 10% reduziert werden. Interessant war, dass in der Gruppe, die zuerst nur Ranibizumab-Injektionen erhielt, über 2/3 der Patienten auch im späteren Verlauf des ersten Jahres keine Laserkoagulation entsprechend der definierten Behandlungskriterien benötigten. In der Studie wurden Patienten ausgeschlossen, die einen erhöhten Blutdruck (systolisch  $> 180\text{mmHg}$ , diastolisch  $> 110\text{mmHg}$ ) bzw. kardiovaskuläre Ereignisse oder Schlaganfälle innerhalb der letzten vier Monate berichtet hatten. Darunter wurde in den Ranibizumab-Gruppe keine erhöhte Rate für systemische Komplikationen

gesehen. Umfangreiche Sicherheitsdaten vor allem über einen längeren Verlauf liegen aktuell noch nicht vor.

### **3.3. Intravitreale operative Medikamentenapplikation von Steroiden**

Pathophysiologisch wirken Steroide vor allem den Störungen der Blut-Netzhaut-Schranke entgegen, indem sie die Integrität der Gefäße verbessern, den intraretinalen Austritt von Flüssigkeit günstig beeinflussen und die inflammatorische Komponente kontrollieren.<sup>62</sup> Bei den Nebenwirkungen bleiben Kataraktbildung und Glaukom wichtige Nachteile. Innerhalb der DRCR.net – Studie 2006 betrug nach Triamcinolon (4 mg) die kumulative Wahrscheinlichkeit einer späteren Kataraktchirurgie 83%, eine intraokuläre Druckerhöhung über 10 mmHg trat bei 33% der Patienten auf.<sup>32</sup> Drug-Release-Systeme zeigen gegenüber Triamcinolon eine einheitlichere Pharmakokinetik und gleichmäßigere Wirkung.

In der sequentiellen Gabe haben Steroide und Laserbehandlung keine relevante synergistische Wirkung gezeigt.<sup>63,64</sup> Die Zunahme eines Ödems nach einer panretinalen Laserkoagulation kann durch intravitreales Triamcinolon nicht verhindert werden.<sup>65</sup>

#### **3.3.1 Triamcinolon-Präparate**

Während im amerikanischen Raum vorwiegend Kenalog<sup>®</sup> als Präparat verwendet wurde, wurde im europäischen Raum häufig Volon A<sup>®</sup> als Ausgangsprodukt verwendet. Wegen der intraokularen Anwendung muss die mögliche Toxizität von Konservierungsmittel-haltigen Suspensionen bedacht werden.<sup>66</sup> Triesence<sup>®</sup> (40mg/ml) wurde in den USA außer zur perioperativen Anwendung zur Behandlung der sympathischen Ophthalmie, der Arteriitis temporalis sowie anderer Entzündungszustände zugelassen, die nicht auf eine Lokalthherapie ansprechen. In der Studie des DRCR-Netzwerks wurde Triamcinolon in einer Hydrogel-Formulierung (Trivaris<sup>®</sup>, 80 mg/ml) in einer Dosierung von 1 mg oder 4 mg verwendet.<sup>32</sup> Eine peribulbäre Gabe von Triamcinolon zeigte schlechtere funktionelle Ergebnisse als die intraokulare Anwendung.<sup>67</sup>

Klinische Studien haben gezeigt, dass Triamcinolon vor allem in den ersten 3 Monaten einen signifikanten Effekt auf das diabetische Makulaödem entwickeln kann.<sup>68,69</sup> Die frühzeitig Abnahme der Netzhautdicke ist zwar teilweise ausgeprägter,

als es innerhalb von 3 Monaten nach Laserkoagulation oder kombinierter Behandlung beschrieben wurde.<sup>70</sup> In der Literatur finden sich aber auch zahlreiche Hinweise, dass die frühen Verbesserungen zumindest bei phaken Augen häufig nicht über eine Zeit von mehr als 6 Monaten gehalten werden können.<sup>71</sup> Das Nachlassen der Wirkung bestätigte sich auch in einer großen Studie des DRCR-Netzwerks 2008: Nach 4 Monaten zeigte die Triamcinolon-Gruppe gegenüber den Laserpatienten eine deutliche funktionelle Überlegenheit, aber bereits nach 12 Monaten fand sich kein Unterschied. Nach 2 Jahren war die Triamcinolon-Behandlung unterlegen.<sup>32</sup> Dagegen waren in einer Studie von Gillies et al, die bei ausgelaserten Augen Triamcinolon-Injektionen mit einer Placebothherapie verglich,<sup>72</sup> der Visus und die Netzhautdicke im OCT nach zwei Jahren in der Triamcinolon-Gruppe signifikant besser als in der Placebogruppe. Allerdings musste in der Triamcinolon-Gruppe während der zwei Jahre bei 54% eine Kataraktoperation erfolgen, während dies in der Placebogruppe bei keinem Patienten nötig war. Ähnliches zeigte sich in einer Studie des DRCR-Netzwerkes 2010: Triamcinolon-Injektion kombiniert mit sofortiger Laserkoagulation wurde verglichen mit einer Laser-Kontrollgruppe mit Schein-Injektionen und zwei Ranibizumab-Gruppen kombiniert mit sofortiger oder um 6 Monate verzögerter Laserbehandlung.<sup>27</sup> Hierbei ergab sich über einen Nachbeobachtungszeitraum von mindestens zwölf Monaten (und bei 57% der Patienten über 24 Monate), dass der Visus nach Triamcinolon innerhalb der ersten 6 Monate zwar besser wurde, dann aber wieder in den Bereich der funktionellen Ergebnisse der Lasergruppe abfiel. Der Effekt des Triamcinolon auf die Netzhautdicke war und blieb jedoch so gut wie bei der Ranibizumab-Gruppe. Allerdings zeigte eine Subgruppenanalyse der bei Studienbeginn pseudophaken Augen, dass hier durch Triamcinolon ein ähnlich positiver Effekt sowohl auf die Netzhautdicke als auch den Visus zu erzielen war wie unter Ranibizumab. Dies legt nahe, dass für einen Teil der schlechteren funktionellen Ergebnisse die Katarakt-Progression verantwortlich ist.<sup>72</sup> Daher besteht in der Kombination von Laser („focal/grid“) und Triamcinolon für pseudophake Patienten die Möglichkeit, einen größeren Visusanstieg zu erzielen als durch eine alleinige Laserbehandlung. Das Thema Linsentrübung ist außerdem vor allem dann relevant, wenn die Behandlung für junge Patienten mit Diabetes und noch bestehender Akkomodationsfähigkeit diskutiert wird.

Ein deutlicher Druckanstieg ( $> 25$  mmHg) wurde nach Triamcinolon in ca. 30-40% der Anwendungen beobachtet.<sup>73</sup> Höhere Dosierungen zeigen ähnliche therapeutische Effekte, allerdings hängt die Rate des Steroidglaukoms von der Dosis und Dauer der Steroidbehandlung ab.<sup>74</sup> Wenn eine medikamentöse Druckregulation nicht mehr möglich ist, wird ein operativer Eingriff erforderlich (1-9%).<sup>71-73</sup>

Selten können Triamcinolon-Kristalle in die Vorderkammer gelangen oder eine sterile Entzündung hervorrufen, deren Abgrenzung von einer infektiösen Endophthalmitis Schwierigkeiten bereitet.<sup>75</sup> Es scheint eine große interindividuelle Variabilität zu geben, wie lange die vollständige Resorption der Kristalle aus dem Glaskörperaums im Einzelfall dauert.

### **3.3.2 Fluocinolon-Präparate**

Die kurze Wirkdauer der Steroid-Lösungen und Suspensionen hat zur Entwicklung sog. „Long-acting drug-delivery“-Implantaten geführt. Eine Formulierung mit anhaltender Wirkung stellt ein Fluocinolon-Implantat (Retisert<sup>®</sup>, Bausch & Lomb, Rochester, NY) dar, das zur Behandlung von posterioren Uveitiden zugelassen ist. Das Präparat ist nicht vollständig biologisch abbaubar und enthält 0.59 mg des Kortikosteroids, das mit einer konstanten Rate über 30 Monate freigesetzt wird.<sup>76</sup> Eine Studie hat die Wirksamkeit für das diabetische Makulaödem mit der Standardtherapie verglichen.<sup>77</sup> Eine Verbesserung um 3 Zeilen wurde nach drei Jahren für 28% der Augen mit Implantat gegenüber 15% nach Laserkoagulation erreicht. Die okulären Nebenwirkungen standen jedoch einer Zulassung für die Indikation entgegen. 95% der ursprünglich phaken Augen benötigten eine Katarakt-Operation. Eine Druckerhöhung ( $\geq 30$  mmHg) wurde bei 35% der Patienten festgestellt, eine filtrierende Operation war jedoch bei 28% der implantierten Augen innerhalb von 3 Jahren erforderlich. Das Implantat wurde zur Druckregulation bei 5% der Augen entfernt.

Ein weiteres Implantat (Iluvien<sup>®</sup>, Alimera Sciences, Alpharetta, GA) verwendet ein anderes Trägermaterial (Medidur; pSivida, Watertown, MA) und hat die Phase III der klinischen Entwicklung erreicht.<sup>78</sup> Zwei Dosierungen (0.5  $\mu$ g, 0.2  $\mu$ g) wurden bei 956 Patienten untersucht. Nach 2 Jahren haben 28.7% der Patienten mindestens 3 Zeilen gewonnen, im Vergleich zu 16.2% nach der Scheinbehandlung ( $P=0,002$ ).<sup>79</sup> Ungefähr 75% mit der niedrigeren Fluocinolon-Dosierung erhielten eine Linsenoperation in den ersten 2 Jahren, dagegen nur 23% in der Kontrollgruppe.

Eine Augeninnendrucksteigerung um  $\geq 30$  mmHg trat bei 16,3% der Patienten in der Niedrigdosis-Gruppe gegenüber 2,7 % in der Placebo-Gruppe auf.

### **3.3.3 Dexamethason-Präparate**

Im direkten Vergleich mit Triamcinolon besitzt Dexamethason eine größere anti-inflammatorische Potenz in seiner Wirkung auf die Kortikoid-Rezeptoren.<sup>80</sup> Außerdem zeigt Dexamethason in der Zellkultur eine geringere Toxizität auf retinale Zellen als Triamcinolon.<sup>81</sup>

In einer Phase-II-Studie über 6 Monate zur Dosisfindung wurden 172 Patienten mit einem diabetischen Makulaödem eingeschlossen, das auf eine vorherige Behandlung nur unzureichend angesprochen hatte.<sup>82,83</sup> Nach 90 Tagen wurde mit 0,7mg eine Sehverbesserung von mindestens 2 [3] Zeilen für 35% [18%] der Patienten erreicht. Trotz der Vorbehandlung zeigte sich eine hohe Korrelation zwischen zentraler Sehkraft und gemessener fovealer Netzhautdicke.<sup>84</sup> Während der ersten 6 Monate zeigten 13.2% der Augen einen Druckanstieg über 25 mmHg; ein relativer Anstieg um 10 mmHg wurde für 15% beschrieben.

Eine weitere Phase-II-Studie (Champlain) untersuchte die Wirksamkeit für vitrektomierte Patienten. Die Hauptwirkung auf das diabetische Makulaödem wurde hier 8 bis 13 Wochen nach der Injektion mit dem 22 Gauge-Applikator gesehen. Nach 26 Wochen entsprach der Visusgewinn dem Ausmaß, den man auch in nicht vitrektomierten Augen gesehen hatte ( $\geq 2$  Zeilen: 21%,  $\geq 3$  Zeilen: 11%).<sup>85</sup> Weil bei Verwendung eines Implantates die Elimination von Dexamethason nach einer Vitrektomie im Gegensatz zu Triamcinolon nicht erhöht ist, werden in vitrektomierten und in nicht-vitrektomierten Augen ähnliche Konzentration über die Zeit gemessen.<sup>86</sup>

### **3.4 Vitrektomie**

Auch dem Glaskörper wird eine Rolle in der Pathophysiologie des diabetischen Makulaödems zugeschrieben. Diskutiert werden eine erhöhte vitreomakuläre Traktion (vermehrte Glykosilierung der Kollagenfasern), eine Akkumulation verschiedenster Faktoren im präretinalen Glaskörper, die eine Gefäßhyperpermeabilität bewirken und eine Zellmigration in den hinteren Glaskörper begünstigen können. Entsprechend ist der Effekt der Vitrektomie auf das diabetische Makulaödem bisher in einer Reihe von Fallserien untersucht worden.

Es gibt Hinweise, dass manche Augen mit Makulaödem und vitreomakulärer Traktion von einer Vitrektomie profitieren können: bei vitreo-makulärer Traktion führte die Vitrektomie mit Induktion einer hinteren Glaskörperabhebung und Peeling von epiretinalen Membranen (soweit vorhanden) in einer prospektiven Studie ohne Kontrollgruppe bei den meisten Augen zu einer deutlichen Abnahme der zentralen Netzhautdicke. Die funktionellen Ergebnisse waren aber weniger konsistent: Die Sehschärfe hatte sich 6 Monate nach der Operation bei 28% bis 49% der Augen verbessert und bei 13% bis 31% der Augen verschlechtert.<sup>87</sup>

Bisherige Studienergebnisse zur Vitrektomie mit oder ohne Peeling der Membrana limitans interna (ILM) bei diabetischem Makulaödem ohne vitreomakuläre Traktion sind widersprüchlich und haben kein hohes Evidenzniveau. Einige Autoren berichten über funktionelle Verbesserung,<sup>88</sup> andere berichten über eine Abnahme der Netzhautdicke jedoch ohne funktionelle Verbesserung.<sup>89</sup> Eine kürzlich veröffentlichte multivariate Analyse des DRCR.net von 241 Augen zeigte eine signifikante Abnahme der zentralen Netzhautdicke ohne signifikante funktionelle Verbesserung. Die Wahrscheinlichkeit, von der Operation funktionell zu profitieren, war grösser bei schlechtem Ausgangsvisus und gleichzeitiger Entfernung von epiretinalen Membranen. Das Vorliegen vitreo-makulärer pathologischer Veränderungen vor der Vitrektomie war mit einer anatomischen, jedoch nicht mit einer funktionellen Verbesserung assoziiert.<sup>90</sup> Insgesamt bleibt die Rolle der Vitrektomie im Vergleich zu anderen Therapieansätzen bisher unklar, weil es keine prospektiven randomisierten Patientenstudien mit adäquater Fallzahl gibt, die es ermöglichen würden, alle relevanten Einflussgrößen des funktionellen Ergebnisses zu testen. Die aktuelle Studienlage ermöglicht es nicht, Augen zu identifizieren, die möglicherweise von einer Vitrektomie funktionell profitieren könnten.<sup>87,91</sup> Bei der Abwägung der verschiedenen therapeutischen Möglichkeiten sollte zudem an die Risiken einer Vitrektomie gedacht werden. Obwohl die Entfernung des Glaskörpers im Einzelfall zu einer besseren Oxygenierung und Normalisierung der Netzhautdicke führen kann,<sup>92,93</sup> erfordern die operativen Komplikationen eine kritische Diskussion der Indikation, wenn keine Glaskörperblutung, keine vitreomakuläre Traktion oder epiretinale Gliose bestehen.<sup>88,94</sup> Es muss auch berücksichtigt werden, dass - abgesehen von Katarakt-Induktion und sekundären Netzhautlöchern - bei Diabetes das Endophthalmitis-Risiko nach einer Vitrektomie erhöht ist.



### **3.5 Systemische Therapie**

Selbstverständlich haben Qualität der Blutzuckereinstellung und Kontrolle weiterer Risikofaktoren – z.B. des Blutdrucks - einen Einfluss auf Inzidenz, Verlauf und Prognose der diabetischen Makulopathie. An dieser Stelle soll hierauf nicht detailliert eingegangen werden. Näheres ist in der Nationalen Versorgungsleitlinie „Typ-2-Diabetes“ / „Prävention und Therapie von Netzhautkomplikationen“ nachzulesen. Hier wird auch auf die Bedeutung von interdisziplinärer Kommunikation und Zusammenarbeit der beteiligten Fachdisziplinen hingewiesen.<sup>20</sup>

### **3.6 Defizite bisheriger Studien**

Es existieren noch keine Untersuchungen, in denen die unterschiedlichen VEGF-Präparate miteinander verglichen wurden. Eine Aussage, ob ein VEGF-Inhibitor einem anderen VEGF-Inhibitor überlegen ist, ist daher nicht möglich.<sup>42,95</sup> Die relativ kurzen Verlaufszeiträume erschweren zudem die Einschätzung, ob die Behandlung mit Bevacizumab, Pegaptanib und Ranibizumab einen anhaltenden, klinisch relevanten Nutzen bietet und die IVOM-Frequenz auf lange Sicht reduziert werden kann.

Bisher sind kaum Daten zu Subgruppenanalysen publiziert. Weitere Studien müssen daher klären, ob die Analyse des Ödemptyps eine individuelle Beurteilung des Ansprechens einer Therapiemodalität ermöglicht. Hierbei ergibt sich die methodische Schwierigkeit, dass den Studien unterschiedliche Definitionen des diffusen Makulaödems zugrunde liegen.<sup>22,96,97</sup> Beim Vergleich der Studien müssen außerdem Unterschiede in wichtigen Parametern (Vorbehandlung, Dauer des Ödems, Güte der Stoffwechselkontrolle) und unterschiedliche Kollektive berücksichtigt werden, die die direkte Vergleichbarkeit verschiedener Studienergebnisse einschränken. Es ist davon auszugehen, dass die selektionierten Studienpopulationen nicht notwendigerweise den Charakteristika der Patienten im klinischen Alltag entsprechen.

Weiterhin sind Therapie-bedingte Auswirkungen auf Lebensqualität, Kontrastsensitivität und Folgekosten bisher noch unzureichend untersucht.<sup>15</sup>

## 4. Empfehlungen

### 4.1 Indikationsstellung

Die stereoskopische Fundusuntersuchung (biomikroskopische Untersuchung der Netzhaut in Mydriasis) und Visusprüfung (bestkorrigiert bei spielender Pupille unter standardisierten Bedingungen) sind Basis jeder Therapieinitiierung für ein diabetisches Makulaödem. Zur Indikationsstellung und zur Dokumentation sollte darüber hinaus die Fluoreszeinangiographie erfolgen, um eine eventuelle Ischämie sowie Ursprung und Ausdehnung der Leckage beurteilen zu können. Eine Fotodokumentation ist zur Verlaufsbeobachtung sinnvoll.

Zusätzlich stellt die Untersuchung mittels optischer Kohärenztomographie (OCT) eine wesentliche diagnostische Untersuchung dar, ist aber als alleinige Untersuchung zur Indikationsstellung nicht ausreichend.

Die hochauflösende Spectral Domain-OCT kann wichtige Informationen bieten, die für die Beurteilung der diabetischen Makulopathie auch im Verlauf von Bedeutung sind. Sie ermöglicht eine genaue Quantifizierung der makulären Netzhautdicke, eine qualitative Beurteilung verschiedener Netzhautschichten und eine genaue Lokalisation extrazellulärer Flüssigkeitsansammlungen. Zudem ist eine Verlaufskontrolle an identischen optischen Schnitten der Netzhaut möglich. So können die morphologischen Effekte einer Therapie besser beurteilt werden und die Entscheidung bezüglich einer eventuellen Wiederholungsbehandlung wird erleichtert.<sup>98</sup>

Berücksichtigt werden muss allerdings, dass die Vergleichbarkeit der quantitativen Werte zwischen den verschiedenen Geräte sehr begrenzt ist. Weil die SD-OCT nicht jede Leckage, aber vor allem auch ischämische Areale nicht darstellen kann, ist auch die SD-OCT-Untersuchung kein Ersatz der Fluoreszeinangiographie, obwohl sie unter den Methoden der Bildgebung eine hohe Sensitivität auszeichnet.<sup>99,100</sup> Die limitierte Korrelation zwischen den strukturellen Parametern und der Funktion muss beachtet werden. Laufende Untersuchungen befassen sich mit möglichen prädiktiven Merkmalen in der SD-OCT-Untersuchung - sowohl für den natürlichen Verlauf als auch für das Ansprechen auf therapeutische Interventionen.

Allgemeine Therapie (Blutzucker-Einstellung) und interdisziplinäre Kooperation mit dem Diabetologen/Hausarzt sollten in enger Anlehnung an die entsprechende nationale Versorgungsleitlinie erfolgen.<sup>20,21</sup>

## 4.2 Therapieempfehlungen

### 4.2.1 Therapie der ischämischen Makulopathie

Für die überwiegend ischämische Makulopathie kann **keine Behandlung** empfohlen werden. Ist die foveale avaskuläre Zone (FAZ) im größten Durchmesser erheblich verbreitert oder ein schwerer Ausfall des perifovealen Kapillarnetzes in der Fluoreszeinangiographie vorhanden, gibt es nach übereinstimmender Ansicht keine Therapiemöglichkeit dieser Form der diabetischen Makulopathie. Allerdings kann dies durch bislang vorliegende Studien nicht belegt werden.

Für geringere Kapillarausfälle ist bei bestehendem Makulaödem zu berücksichtigen, dass negative Auswirkungen auf die zentrale retinale kapilläre Blutversorgung nach Anwendung von VEGF-Inhibitoren bei der Behandlung des nicht-ischämischen diabetischen Makulaödems nicht beobachtet wurden.<sup>101,102</sup> Wegen der geringen Aussicht auf eine Visusbesserung wurden in den prospektiven Studien mit Anti-VEGF-Präparaten nur Patienten eingeschlossen, bei denen die Ischämie für den Funktionsverlust keine Rolle spielte.<sup>27,49</sup>

### 4.2.2 Therapie des nicht-ischämischen Makulaödems

Seit der ETDRS ist die **fokale Laserkoagulation** das etablierte Therapieverfahren des klinisch signifikanten Makulaödems.<sup>28,32,33</sup> Nach aktuellen Modifikationen sollte die Laserbehandlung des diabetischen Makulaödems mit einer Spotgröße von  $\leq 100$   $\mu\text{m}$  und einer Expositionszeit von  $\leq 100\text{ms}$  im grünen oder gelben Wellenlängenbereich bis zu einer gerade sichtbaren, zarten Weißfärbung der behandelten Netzhaut durchgeführt werden.

Zusätzlich kann bei diffuser Leckage eine „**Grid**“-**Laserkoagulation** ergänzt werden, dessen Herde einen Abstand von mindestens zwei Spotgrößen aufweisen sollten. Diese Behandlung kann im Abstand von mindestens drei Monaten ergänzt werden. Neuere Studien haben gezeigt, dass bei fokaler Laserkoagulation 44% der Patienten innerhalb der ersten drei Jahre mehr als zwei Zeilen der ETDRS-Lesetafel gewinnen, während nur 12% einen Verlust  $\geq 10$  Buchstaben haben.<sup>33</sup> Für die fokale Laserkoagulation konnte außerdem im Langzeitverlauf (13-19 Jahre) nachgewiesen werden, dass der Visus-stabilisierende Effekt anhält (Verlust von drei Zeilen oder mehr für weniger als 20% der Behandelten).<sup>45</sup>

Die fokale Lasertherapie bleibt die „first line“-Therapie bei klinisch signifikantem Makulaödem ohne foveale Beteiligung. Die foveale Beteiligung ist durch ein Ödem definiert, das im Bereich der Fovea-Arkade und der fovealen avaskulären Zone gelegen ist.

Bei klinisch signifikantem diabetischen Makulaödem mit fovealer Beteiligung (Ödem, das im Bereich der Fovea-Arkade und der fovealen avaskulären Zone gelegen ist) sind aufgrund neuerer Daten **VEGF-Inhibitoren** eine sinnvolle Therapieoption.

Die Ergebnisse aktueller prospektiver Studien weisen darauf hin, dass in Zeiträumen von 12-24 Monaten im Vergleich zu einer alleinigen Lasertherapie durch Ranibizumab bessere funktionelle Ergebnisse erreicht werden können.<sup>27,49</sup> Allerdings konnte der mittlere Visusanstieg in den prospektiven Studien nur mit mehrfachen Behandlungen (7-9 intravitreale operative Medikamentenapplikationen im ersten Jahr) erreicht werden.<sup>61</sup>

Obwohl zum aktuellen Zeitpunkt noch nicht abgeschätzt werden kann, ob das bessere Niveau auf Dauer (>24 Monate) nur durch eine häufige und damit relativ aufwändige Wiederholungsbehandlung - auch mit einer entsprechend hohen kumulativen Komplikationsrate - stabilisiert werden kann, erscheint der Einsatz der VEGF-Inhibitoren als initiale Therapie auf der Basis der aktuellen Daten sinnvoll. Ein Vorteil der medikamentösen Ansätze gegenüber der Lasertherapie besteht zudem im Vermeiden von irreversiblen strukturellen Schäden der Netzhaut einschließlich der Photorezeptoren und damit von Einschränkungen des zentralen Gesichtsfeldes.

Die Daten des ‚Diabetic Retinopathy Clinical Research‘ Netzwerks (DRCR.net) belegen zudem, dass eine Kombination von Ranibizumab als Primärtherapie und der Lasertherapie erst als (bis zu 6 Monate) verzögerter Behandlung auch gute funktionelle Ergebnisse erreichen kann.

Der Langzeitnutzen der Anti-VEGF-Therapie über zwei Jahre hinaus muss durch zukünftige Studien noch bestätigt werden. Ebenso sollte eine weitere Optimierung der Indikationsstellung, der Injektionsfrequenzen und Behandlungsintervalle sowie der möglichen Kombinationsbehandlung angestrebt werden.

Deswegen sollte jedem Patienten bei einem diabetischen Makulaödem mit fovealer Beteiligung (Ödem im Bereich der Fovea-Arkade und der fovealen avaskulären Zone) auch die Laserkoagulation („focal/grid“) bei gegebener Indikation angeboten werden. Die Entscheidung, ob eine Therapie mit wiederholten intravitrealen

Injektionen von anti-VEGF Substanzen durchgeführt wird, muss mit jedem Patienten im Sinne einer individuellen Aufwand/Nutzen-Analyse besprochen werden. Die Chance, während der ersten zwei Jahre ein besseres funktionelles Ergebnis zu erreichen, gilt es dabei gegen den Aufwand häufiger Injektionen, häufiger Arztbesuche und das kumulative Risiko der Behandlung abzuwägen.

Bisherige Untersuchungen zur intravitrealen Applikation von **Steroiden** zeigen eine Unterlegenheit der alleinigen, wiederholten intravitrealen Applikation von Triamcinolon gegenüber der „focal/grid“-Laserbehandlung im Langzeitverlauf (>12 Monate).<sup>32</sup> Im Langzeitverlauf (>12 Monate) kann insgesamt kein zusätzlicher Gewinn durch eine häufige Applikation von Triamcinolon im Rahmen einer Kombinationstherapie aus „focal/grid“- Laserbehandlung und Triamcinolon erreicht werden. Diese Daten weisen in Übereinstimmung mit älteren Untersuchungen darauf hin, dass der Effekt der Laserbehandlung anhält, während der Effekt von intravitreal applizierten Steroiden mit der Zeit nachlässt.<sup>32</sup> Ob Dexamethason-Präparate als slow release Applikation in Bezug auf einen positiven Therapieeffekt und okuläre Nebenwirkungen Triamcinolon-Formulierungen überlegen sind, müssen zukünftige Studienergebnisse klären.

Bei der intraokularen Anwendung von Steroiden sprechen ansonsten Sekundärglaukom und Kataraktbildung vorerst gegen eine Rolle über den Status eines Reservetherapeutikums hinaus. Für pseudophake Augen können zwar ähnliche funktionelle Ergebnisse wie bei den VEGF-Inhibitoren erzielt werden. Es bleibt aber die Druckproblematik, die ebenso wie die geringere Anzahl von notwendigen Behandlungen pro Jahr (z.B. 3x 4mg Triamcinolon/Jahr) berücksichtigt werden muss.<sup>27</sup>

Die **pars plana Vitrektomie** ist trotz fehlender Studien mit hoher Evidenz bei vitreofovealer Traktion eine Therapieoption. Wegen der möglichen Komplikationen und der beschleunigten Elimination der wasserlöslichen VEGF-Inhibitoren im vitrektomierten Auge sollte die Entscheidung zu einer Operation nur nach intensiver Abwägung und ausführlicher Beratung erfolgen.

## 4.3 Verlaufsuntersuchungen, Therapiehäufigkeit und –intervalle

### 4.3.1 Verlaufsbeobachtung

Im Rahmen der Verlaufsbeobachtung sollten Visus (unter standardisierten Bedingungen, bestkorrigiert, bei spielender Pupille) und Fundusbefund (biomikroskopische Untersuchung der Netzhaut in Mydriasis) vor jeder Therapie und nach Beendigung der Therapie zunächst monatlich und dann in Abhängigkeit vom klinischen Verlauf dokumentiert werden. Diese Untersuchungen sind auch bei jeder subjektiven Verschlechterung erforderlich.

Empfehlenswert ist die Dokumentation des Fundusbefundes durch Fundusphotos, um die Fundusveränderungen im Verlauf besser vergleichen zu können.

Eine SD-OCT-Untersuchung stellt eine wichtige Maßnahme in Hinblick auf eine quantitative Verlaufskontrolle und qualitative Beurteilung des Makulaödems dar. Die Information über die foveale Netzhautdicke spielt außerdem eine wichtige Rolle in der Diskussion der Therapiealternativen und der Bewertung eines eventuellen Ansprechens auf die gewählte Therapieoption.

Eine Fluoreszeinangiographie ist im Verlauf sinnvoll u.a. bei Verdacht auf eine zunehmende ischämische Komponente im Fall von morphologischer Verbesserung im OCT und fehlendem Visusanstieg bzw. Visusabfall.

Die Patienten müssen ausreichend darüber aufgeklärt werden, dass sie zu der empfohlenen Kontrolluntersuchung kommen oder möglichst bald, wenn sie subjektiv eine Verschlechterung feststellen.

### 4.3.2 Therapiehäufigkeit und Intervalle

Sinnvoll ist bei den VEGF-Inhibitoren zunächst eine **Initiierungsphase** mit drei Injektionen im monatlichen Intervall. Voraussetzung für eine Behandlung sollte ein Visus von mindestens 0,05 sein. Im Einzelfall kann allerdings eine Behandlung auch bei einem Visus unter 0,05 indiziert sein, z.B. wenn eine frische prämakuläre Blutung vorliegt und nach der Resorption der Blutung ein Visus von mehr als 0,05 zu erwarten ist.

Die Kriterien für eine Wiederbehandlung mit weiteren Injektionen werden danach unter Berücksichtigung der Befunde von Fundusuntersuchung, OCT, Fluoresceinangiographie und des Visusverlaufs definiert. Eine sinnvolle Behandlungsstrategie sieht die Fortsetzung der Behandlung vor, bis eine **Stabilisierung** der Erkrankung zu einer Unterbrechung führt oder ein Abbruchkriterium vorliegt.

Das Kriterium für eine Stabilisierung ist erfüllt, wenn bei den letzten drei monatlichen Kontrollen eine der folgenden Bedingungen zutrifft:

- kein weiterer Visusanstieg um mindestens 1 Zeile <sup>27</sup>
- keine mit einem SD-OCT gemessene Abnahme der Netzhautdicke in der Fovea um mindestens 10 % <sup>27</sup>
- kein Ödem mit fovealer Beteiligung (Definition s.o.) in SD-OCT oder Fluoreszeinangiografie
- ein Visus von 1,0 und besser

Die Gabe der VEGF-Inhibitoren wird nach Unterbrechungen dann wieder aufgenommen, wenn im Rahmen der zunächst monatlichen Untersuchungen ein Hinweis auf eine erneute **Aktivität** festgestellt wird.

Kriterien hierfür sind:

- signifikante Zunahme des Makulaödems mit fovealer Beteiligung im OCT
- signifikante Zunahme der angiographischen Leckage im Bereich der Fovea (Definition s.o.)
- ein klinisch relevanter Visusverlust

Weil sämtliche Verfahren keine kausale Behandlung darstellen, sind nach Ende der Therapie weitere Nachkontrollen dauerhaft unverzichtbar.

#### **4.4.3. Therapieabbruch**

Kriterien für einen Abbruch der Therapie mit intravitrealer Medikamenteneinbringung sind ein fehlendes Ansprechen der Therapie oder eine fehlende Aussicht auf eine relevante Besserung durch die Therapie. Ein Visusabfall gegenüber dem Ausgangsvisus um mindestens 2 Zeilen oder eine mit einem SD-OCT gemessene Zunahme der Netzhautdicke in der Fovea um mindestens 20% nach einer intravitrealen operativen Medikamentenapplikation kann auf ein fehlendes Ansprechen hindeuten.

Eine Alternative bleibt zu jedem Zeitpunkt der Wechsel zur bzw. die Ergänzung mit der fokalen und je nach Situation ggf. auch „grid“-Laserkoagulation.

#### **4.4.4. Qualitätsanforderungen für die intravitreale operative Medikamentenapplikation**

Die intravitreale medikamentöse Therapie des diabetischen Makulaödems ist eine neue, kostenintensive Therapie, für die eine effektive Qualitätssicherung durchgeführt werden sollte.

Die Fachgesellschaften und der Berufsverband empfehlen den Kostenträgern folgende konsentiertere Anforderungen, wie die Eingangs-, Prozess- und Strukturqualität sinnvollerweise in Verträgen inhaltlich definiert werden können:

##### **Eingangsqualität: Voraussetzungen an den Operateur**

- Abgeschlossene Weiterbildung zum Facharzt für Augenheilkunde
- Selbständige Auswertung von mindestens 500 Fluoreszenzangiographien (FLA) des Augenhintergrundes zur Diagnostik und Differenzialdiagnostik pathologischer Veränderungen der Netzhaut.
- Erfolgreiche Teilnahme an einem von der Fachgesellschaft zertifizierten Kurs für die Durchführung der Photodynamischen Therapie und der IVOM (intravitreale okuläre Medikamentenapplikation) (4-stündig) mit Darstellung der aktuellen Indikationen, der Behandlungstechniken, des Managements von Komplikationen und der Voraussetzungen für die Genehmigung der intravitrealen Therapie im Rahmen der vertragsärztlichen Tätigkeit
- Nachweis von 100 intraokularen Eingriffen

##### **Strukturqualität**

Die Anforderungen an die räumlichen und apparativen Voraussetzungen sowie an den Ablauf der intravitrealen operativen Medikamentenapplikation sind an anderer Stelle ausführlich publiziert und auf den Web-Seiten der Fachgesellschaften in aktualisierter Form abrufbar.<sup>103</sup> Der Operationsraum, muss die Anforderungen nach § 6 Abs. 5 Nr. 1 der Qualitätssicherungsvereinbarung nach § 115b SGB V erfüllen, sowie die hygienischen Anforderungen nach § 6 Abs. 3 der Qualitätssicherungsvereinbarung nach § 115b SGB V einhalten. Ferner muss der behandelnde Arzt eine Erlaubnis nach § 115b SGB V zur Durchführung ambulanter Operationen besitzen.



## **Dokumentation**

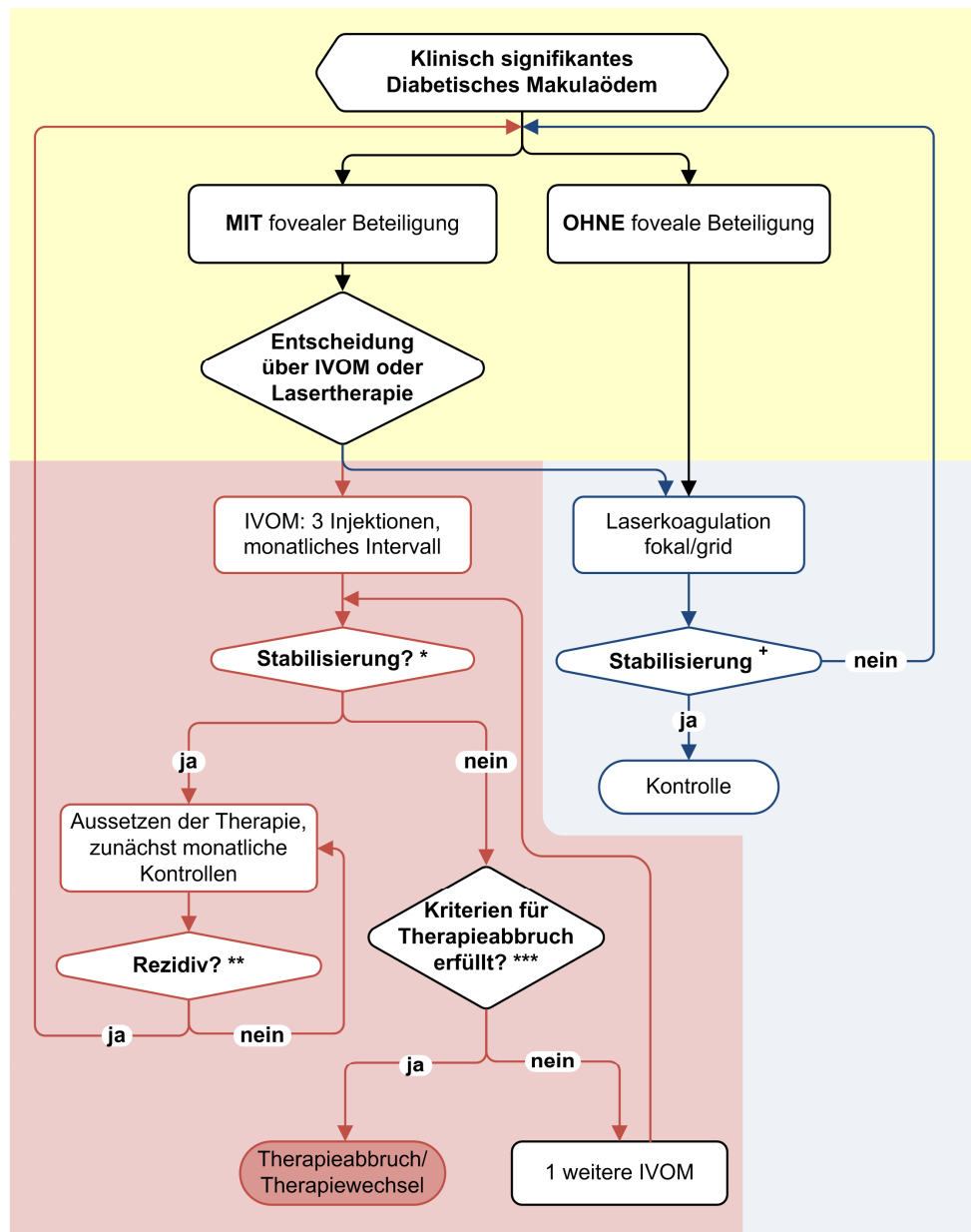
Der Qualitätssicherung müssen objektivierbare Verfahren zugrunde liegen, die die Entscheidungskriterien zur Therapie nachvollziehbar machen. Dafür ist neben der Dokumentation des zentralen Fundusbefundes (z.B. mit Fotografie) die Dokumentation des SD-OCT-Befundes der relevanten Stellen (u.a. foveale Beteiligung) erforderlich, alternativ zum OCT-Befund kann auch bei gegebener Indikation als Dokumentation eine Fluoreszeinangiographie erfolgen. In standardisierten Dokumentationsbögen kann festgehalten werden, welche Stabilitätskriterien, Abbruchkriterien und Aktivitätskriterien in der entsprechenden Behandlungsphase zutreffen.

## **Ergebnisqualität**

Zur Kontrolle der Ergebnisqualität durch Qualitätssicherungskommissionen wird ein Regelwerk in Zusammenarbeit von Retinologischer Gesellschaft, Berufsverband der Augenärzte und den Kostenträgern erstellt. Wesentliche Elemente sind dabei:

- eine Überprüfung der ärztlichen Dokumentation im Hinblick auf
  - die sachgerechte Indikationsstellung bei der Erst- und Weiterbehandlung,
  - die Qualität der OCT-Befunde, der Fluoreszein-Angiogramme und Fundusfotographien,
  - die Zeitintervalle für die Wiederbehandlung nach Maßgabe des wissenschaftlichen Wissensstandes
- sowie die Festlegung adäquater Maßnahmen bei Auftreten von Mängeln.

Abb. 1 Fließschema: Behandlung des diabetischen Makulaödems



\*) Kriterien für Stabilisierung: Das Kriterium für eine Stabilisierung ist erfüllt, wenn bei drei aufeinander folgenden monatlichen Kontrollen eine der folgenden Bedingungen zutrifft:

- kein weiterer Visusanstieg um mindestens 1 Zeile
- keine mit einem SD-OCT gemessene Abnahme der Netzhautdicke in der Fovea um mindestens 10 %
- kein Ödem mit fovealer Beteiligung in SD-OCT oder Fluoreszeinangiografie
- ein Visus von 1,0 oder besser

\*\*\*) Kriterien für Rezidiv (erneute Aktivität):

- signifikante Zunahme des Makulaödems mit fovealer Beteiligung im OCT
- signifikante Zunahme der angiographischen Leakage im Bereich der Fovea
- ein klinisch relevanter Visusverlust

\*\*\*\*) Kriterien für optionalen Therapieabbruch:

- fehlendes Ansprechen der Therapie
- fehlende Aussicht auf relevante Besserung durch die Therapie

†) Kriterien für eine erneute „fokal/grid“-Laserbehandlung

- Zeitabstand zur vorherigen „fokal/grid“-Behandlung mindestens 13-16 Wochen
- Kriterien für ausreichende Laserbehandlung nicht erfüllt: noch keine fokale Laserkoagulation („fokal“) aller Mikroaneurysmen, noch keine „grid“-Laserkoagulation („grid“-Herabstand von mindestens zwei Spotgrößen) aller verdickten bzw. nicht perfundierten Netzhaut-Areale (Aussparung Fovea zentral 500µm)

## Anhang Tab.1 Laufende oder abgeschlossene Medikamenten-Studien\*

\*Eingeschlossen wurden nur Studien mit Angaben zu Patientenzahlen bzw. mit Patientenzahlen n>50. Registrierte Studien ohne spätere Publikation sind nicht enthalten.

	Akronym/Titel	Laufzeit	Phase	CT ID	Abschluss
<b>Bevacizumab</b>					
Bevacizumab (3x) vs Bevacizumab (3x) + Triamcinolon vs. Scheinbehandlung	Intravitreal bevacizumab with or without triamcinolone for refractory diabetic macular edema (n=101)	6 Mo	II	00370422	2008 <sup>56</sup>
Bevacizumab (in unterschiedlichen Dosierungen)	A Phase 2 Evaluation of Anti-VEGF Therapy for Diabetic Macular Edema (n=121)	6 Wo	II	00336323	2008 <sup>104</sup>
Bevacizumab vs. Bevacizumab + Triamcinolon vs. Laser	Effect of Intravitreal Bevacizumab on Clinically Significant Macular Edema (n=150)	6 Mo	II	00370669	2008 <sup>55</sup>
Bevacizumab vs. Laser	<b>BOLT</b> A Prospective Randomized Trial of Intravitreal Bevacizumab or Laser Therapy in the Management of Diabetic Macular Edema (n=80)	12/24 Mo	II	nicht registriert	2011 <sup>49</sup>
Bevacizumab (3x) vs Triamcinolon vs. Bevacizumab (3x) + Triamcinolon	<b>ATEMD</b> Efficacy Study of Triamcinolone and Bevacizumab Intravitreal for Treatment of Diabetic Macular Edema (n=300)	3 Mo	III	00737971	projektiert 2011
Sicherheitsmonitoring Bevacizumab, Laser, Bevacizumab + Laser Spontanverlauf	Anterior and Posterior Segment Vascular Changes Following Laser and Anti-Vascular Endothelial Growth Factor (VEGF) Treatment of Diabetic Retinopathy (n=68)	12 Mo	II	01196325	projektiert 2013
<b>Pegaptanib</b>					
Pegaptanib (0.3mg, 1mg, 3mg)	A phase II randomized double-masked trial of pegaptanib, an anti-VEGF aptamer, for diabetic macular edema	36 Wo	II	00040313	2006 <sup>58</sup>
Pegaptanib vs. Placebo (jeweils optional Laser ergänzend)	<b>EOP1013H</b> Safety And Efficacy Of Pegaptanib Sodium (Macugen)	12/24 Mo	III	00605280	projektiert 2010

<b>Ranibizumab</b>					
Laser vs. Ranibizumab vs. Ranibizumab + Laser	<b>READ-2</b> Ranibizumab for Edema of the mAcula in Diabetes (n=126)	12/36 Mo	II	00407381	2008 <sup>59</sup>
Ranibizumab 0.3mg vs. Ranibizumab 0.5mg vs. Placebo	<b>RESOLVE</b> Safety and Efficacy of Ranibizumab in Diabetic Macular Edema With Center Involvement (n=151)	12 Mo	II	00284050	2008 <sup>60</sup>
Laser vs. Ranibizumab vs. Ranibizumab + Laser	<b>RESTORE</b> Efficacy and Safety of Ranibizumab (Intravitreal Injections) in Patients With Visual Impairment Due to Diabetic Macular Edema (n=345)	12 Mo	III	00687804	2010 <sup>61</sup>
Laser vs. Ranibizumab + (prompt or deferred) Laser vs. Triamcinolone	<b>LRT (DRCR.net)</b> Laser-Ranibizumab-Triamcinolone (n=691)	12 Mo	III	00444600	2010 <sup>27</sup>
Laser vs. Ranibizumab + Laser	<b>RELATION</b> Safety and Efficacy of Ranibizumab in Diabetic Macular Edema (n=300)	12 Mo	III	01131585	projektiert 2012
Laser vs. Ranibizumab vs. Ranibizumab + Laser	<b>RESPOND</b> Safety, Efficacy and Cost-efficacy of Ranibizumab (Monotherapy or Combination With Laser) in the Treatment of Diabetic Macular Edema (n=270)	12 Mo	III	01135914	projektiert 2012
Ranibizumab 0.5mg vs. Ranibuzumab 2mg	<b>READ-3</b> Ranibizumab for Edema of the Macula in Diabetes: Protocol 3 With High Dose (n=92)	12 Mo	II	01077401	projektiert 2012
Ranibizumab vs. Placebo	<b>RIDE</b> A Study of Ranibizumab Injection in Subjects With Clinically Significant Macular Edema With Center Involvement Secondary to Diabetes Mellitus (n=366)	24 Mo	III	00473382	projektiert 2012
Ranibizumab vs. Placebo	<b>RISE</b> A Study of Ranibizumab Injection in Subjects With Clinically	24 Mo	III	00473330	projektiert 2012

	Significant Macular Edema With Center Involvement Secondary to Diabetes Mellitus (n=366)				
Ranibizumab (treat and extend) vs. Ranibizumab (treat and extend) + Laser vs. Ranibizumab PRN	<b>RETAIN</b> Efficacy and Safety of Ranibizumab in Two "Treat and Extend" Treatment Algorithms Versus Ranibizumab As Needed in Patients With Macular Edema and Visual Impairment Secondary to Diabetes Mellitus (n=345)	12 Mo	III	01171976	projektiert 2013
<b>VEGF-trap</b>					
Dosierungen VEGF-trap vs. Laser	<b>Da Vinci</b> DME And VEGF Trap-Eye: INvestigation of Clinical Impact	24/52 Wo	II	00789477	projektiert 2011
<b>Triamcinolon</b>					
Triamcinolon nach Laser	<b>TDMO</b> Intravitreal Triamcinolone for Clinically Significant Diabetic Macular Oedema That Persists After Laser Treatment (n=70)	24 Mo	II	00167518	<b>2005</b> <sup>69</sup>
Triamcinolon (20mg vs. 40mg peribulbär) vs Laser	A Pilot Study of Peribulbar Triamcinolone Acetonide for Diabetic Macular Edema (n=113)	12/36 Mo	II	00369486	<b>2006</b> <sup>67</sup>
Triamcinolon für refraktäre Ödeme vs. Laser	A Randomized, Placebo-Controlled Clinical Trial of Intravitreal Triamcinolone for Refractory Diabetic Macular Edema (n=76)	4 Mo	II	00369863	<b>2007</b> <sup>105</sup>
Triamcinolon 1mg vs. Triamcinolone 4mg vs. Laser	Intravitreal Triamcinolone Acetonide Versus Laser for Diabetic Macular Edema (n=840)	24 Mo	III	00367133	<b>2008</b> <sup>106</sup>
Triamcinolon (unkontrolliert)	<b>TDMX</b> Open Label Extension of a Clinical Trial of Intravitreal Triamcinolone for Diabetic Macular Oedema (n=64)	36/60 Mo	II	00148330	<b>2008</b> <sup>107</sup>
Triamcinolon vor Laser	A Multicentre Randomised Clinical Trial of Laser Treatment Plus Intravitreal Triamcinolone for Diabetic Macular Oedema (n=54)	24 Mo	II	00148265	<b>2009</b> <sup>63</sup>
Triamcinolon vs.	<b>VITRILASE</b>	24 Mo	II	00764244	<b>2009</b> <sup>74</sup>

Vitrektomie vs. Laser	Laser Versus Vitrectomy Versus Intravitreal Triamcinolone Injection for Diabetic Macular Edema (n=72)				
<b>Fluocinolon</b>					
Fluocinolon-Implantat vs. Laser	Efficacy of Fluocinolone Acetonide Intravitreal Implant in Diabetic Macular Edema (n=196)	26 Wo	II	00502541	2006 <sup>108</sup>
0.2mg Fluocinolon vs. 0.5mg Fluocinolon vs Standard-Laser	Fluocinolone Acetonide Implant Compared to Sham Injection in Patients With Diabetic Macular Edema	36 Mo	III	00344968	2009 <sup>108</sup>
<b>Dexamethason</b>					
Dexamethason Impl 350µg vs. Dexamethason Impl. 700 vs Placebo	Randomized controlled trial of an intravitreal dexamethasone drug delivery system in patients with diabetic macular edema (n=171)	3 Mo	II	00035906	2010 <sup>83,84</sup>
Dexamethason Impl 350µg vs. Dexamethason Impl. 700 vs Placebo	A Study of the Safety and Efficacy of a New Treatment for Diabetic Macular Edema (n=860)	24 Mo	III	00168389	projektiert 2013

**Redaktionskomitee:** (Financial disclosure nach Kategorie 1: Unterstützung von Forschungsprojekten und klinischen Studien, Kategorie 2: Beratung, Honorare, Reisekosten)

**F. Ziemssen**, Tübingen (federführend)

Kat. 1: Pfizer, Kat. 2: Allergan, Bayer Healthcare, GSK, Novartis, Pfizer

**J. Hillenkamp**, Kiel (federführend)

Kat. 1: Novartis, Kat. 2: Novartis

**B. Bertram**, Aachen

Kat. 1: ∅, Kat. 2: ∅

**F.G. Holz**, Bonn

Kat. 1: Alcon, Bayer Healthcare, GSK, Novartis, Pfizer, Kat. 2: Acucela, Alcon, Bayer Healthcare, Genentech, GSK, Novartis, Ophthotec, Pfizer

**U. Bartz-Schmidt**, Tübingen

Kat. 1: Bayer Healthcare, Novartis, GSK, Kat. 2: Novartis, Pfizer, Bayer Healthcare

**N. Bornfeld**, Essen

Kat. 1: Bayer Healthcare, Novartis, Kat. 2: Novartis, Alcon

**M. Bresgen**, Köln

Kat. 1: ∅, Kat. 2: ∅

**H. Heimann**, Liverpool

Kat. 1: Allergan, Novartis, Kat. 2: Novartis

**H. Helbig**, Regensburg

Kat. 1: Alcon, Allergan, Bayer Healthcare, Novartis, Pfizer, Kat. 2: Allergan, MSD, Novartis, Pfizer

**H. Hörauf**, Göttingen

Kat. 1: Bayer Healthcare, Novartis, Kat. 2: Allergan, Novartis

**A. Kampik**, München

Kat. 1: Bayer Healthcare, Novartis, Kat. 2: Allergan, Novartis

**B. Kirchhof**, Köln

Kat. 1: Bayer Healthcare, Novartis, Kat. 2: Novartis, Pfizer, Bayer Healthcare

**K.D. Lemmen**, Düsseldorf

Kat. 1: Bayer Healthcare, Novartis Kat. 2: Novartis

**D. Pauleikhoff**, Münster

Kat. 1: Alcon, Bayer Healthcare, Genentech, Novartis, Kat. 2: Allergan, Novartis, Pfizer

**J. Roider**, Kiel

Kat. 1: Bayer Healthcare, Novartis, Kat. 2: Bayer Healthcare, Novartis

## Literatur:

1. Hammes,H.P., Lemmen,K.D., Jochmann,C., and Wiedemann,P. (2006): Diabetic retinopathy and maculopathy. *Dtsch.Med.Wochenschr.*, 131:1173-1175.
2. Wild,S., Roglic,G., Green,A., Sicree,R., and King,H. (2004): Global prevalence of diabetes: estimates for the year 2000 and projections for 2030. *Diabetes Care*, 27:1047-1053.
3. Lipscombe,L.L. and Hux,J.E. (2007): Trends in diabetes prevalence, incidence, and mortality in Ontario, Canada 1995-2005: a population-based study. *Lancet*, 369:750-756.
4. Knauer,C. and Pfeiffer,N. (2006): Blindness in Germany--today and in 2030. *Ophthalmologie*, 103:735-741.
5. Heintz,E., Wirehn,A.B., Peebo,B.B., Rosenqvist,U., and Levin,L.A. (2010): Prevalence and healthcare costs of diabetic retinopathy: a population-based register study in Sweden. *Diabetologia*,
6. Gelissen,F. and Ziemssen,F. (2010): Diabetic maculopathy. Diagnosis and treatment. *Ophthalmologie*, 107:773-786.
7. Klein,R., Klein,B.E., and Moss,S.E. (1989): The Wisconsin epidemiological study of diabetic retinopathy: a review. *Diabetes Metab Rev.*, 5:559-570.
8. Klein,R., Klein,B.E., Moss,S.E., Davis,M.D., and DeMets,D.L. (1984): The Wisconsin epidemiologic study of diabetic retinopathy. IV. Diabetic macular edema. *Ophthalmology*, 91:1464-1474.
9. Brown,M.M., Brown,G.C., Sharma,S., Landy,J., and Bakal,J. (2002): Quality of life with visual acuity loss from diabetic retinopathy and age-related macular degeneration. *Arch.Ophthalmol.*, 120:481-484.
10. Hariprasad,S.M., Mieler,W.F., Grassi,M., Green,J.L., Jager,R.D., and Miller,L. (2008): Vision-related quality of life in patients with diabetic macular oedema. *Br.J.Ophthalmol.*, 92:89-92.
11. Clarke,P.M., Simon,J., Cull,C.A., and Holman,R.R. (2006): Assessing the impact of visual acuity on quality of life in individuals with type 2 diabetes using the short form-36. *Diabetes Care*, 29:1506-1511.
12. Warriar,K.J., Lorenzana,L.L., Lankaranian,D., Dugar,J., Wizov,S.S., and Spaeth,G.L. (2010): The assessment of disability related to vision performance-based measure in diabetic retinopathy. *Am.J.Ophthalmol.*, 149:852-860.
13. Sharma,S., Oliver-Fernandez,A., Liu,W., Buchholz,P., and Walt,J. (2005): The impact of diabetic retinopathy on health-related quality of life. *Curr.Opin.Ophthalmol.*, 16:155-159.
14. Miyamoto,J.M. and Eraker,S.A. (1985): Parameter estimates for a QALY utility model. *Med.Decis.Making*, 5:191-213.
15. Chen,E., Looman,M., Laouri,M., Gallagher,M., Van,N.K., Lakdawalla,D., and Fortuny,J. (2010): Burden of illness of diabetic macular edema: literature review. *Curr.Med.Res Opin.*, 26:1587-1597.
16. Smith,A.F. (2001): The economic impact of ophthalmic services for persons with diabetes in the Canadian Province of Nova Scotia: 1993-1996. *Ophthalmic Epidemiol.*, 8:13-25.
17. von,F.L., Koster,I., and Hauner,H. (2007): Medical costs of diabetic complications total costs and excess costs by age and type of treatment results of the German CoDiM Study. *Exp.Clin.Endocrinol.Diabetes*, 115:97-104.
18. Matz,H., Falk,M., Gottinger,W., and Kieselbach,G. (1996): Cost-benefit analysis of diabetic eye disease. *Ophthalmologica*, 210:348-353.
19. Lamoureux,E.L., Tai,E.S., Thumboo,J., Kawasaki,R., Saw,S.M., Mitchell,P., and Wong,T.Y. (2010): Impact of diabetic retinopathy on vision-specific function. *Ophthalmology*, 117:757-765.
20. Bundesärztekammer, Kassenärztliche Bundesvereinigung, und Arbeitsgemeinschaft der wissenschaftlichen medizinischen Fachgesellschaften. (2010) Nationale Versorgungsleitlinie Diabetes: Prävention und Therapie von Netzhautkomplikationen: [http://www.versorgungsleitlinien.de/themen/diabetes2/dm2\\_netzhaut/pdf/nvl\\_dm2netzhaut\\_lang.pdf](http://www.versorgungsleitlinien.de/themen/diabetes2/dm2_netzhaut/pdf/nvl_dm2netzhaut_lang.pdf).
21. Hammes,H.P., Lemmen,K.D., and Bertram,B. (2010): Diabetische Retinopathie und Makulopathie (Praxis Leitlinien der Deutschen Diabetes-Gesellschaft). *Diabetologie*, 5:117-121.



22. Browning,D.J., Altaweel,M.M., Bressler,N.M., Bressler,S.B., and Scott,I.U. (2008): Diabetic macular edema: what is focal and what is diffuse? *Am.J.Ophthalmol.*, 146:649-55, 655.
23. Lee,C.M. and Olk,R.J. (1991): Modified grid laser photocoagulation for diffuse diabetic macular edema. Long-term visual results. *Ophthalmology*, 98:1594-1602.
24. Early Treatment Diabetic Retinopathy Study Research Group (1991): Grading diabetic retinopathy from stereoscopic color fundus photographs--an extension of the modified Airlie House classification. ETDRS report number 10. *Ophthalmology*, 98:786-806.
25. Gangnon,R.E., Davis,M.D., Hubbard,L.D., Aiello,L.M., Chew,E.Y., Ferris,F.L., III, and Fisher,M.R. (2008): A severity scale for diabetic macular edema developed from ETDRS data. *Invest Ophthalmol.Vis.Sci.*, 49:5041-5047.
26. Early Treatment Diabetic Retinopathy Study Research Group (1991): Classification of diabetic retinopathy from fluorescein angiograms. ETDRS report number 11. *Ophthalmology*, 98:807-822.
27. Elman,M.J., Aiello,L.P., Beck,R.W., Bressler,N.M., Bressler,S.B., Edwards,A.R., Ferris,F.L., III, Friedman,S.M., Glassman,A.R., Miller,K.M., Scott,I.U., Stockdale,C.R., and Sun,J.K. (2010): Randomized trial evaluating ranibizumab plus prompt or deferred laser or triamcinolone plus prompt laser for diabetic macular edema. *Ophthalmology*, 117:1064-1077.
28. Early Treatment Diabetic Retinopathy Study Research Group (1985): Photocoagulation for diabetic macular edema. Early Treatment Diabetic Retinopathy Study report number 1. *Arch.Ophthalmol.*, 103:1796-1806.
29. Early Treatment Diabetic Retinopathy Study Research Group (1991): Early photocoagulation for diabetic retinopathy. ETDRS report number 9. *Ophthalmology*, 98:766-785.
30. Early Treatment Diabetic Retinopathy Study Research Group (1995): Focal photocoagulation treatment of diabetic macular edema. Relationship of treatment effect to fluorescein angiographic and other retinal characteristics at baseline: ETDRS report no. 19. *Arch.Ophthalmol.*, 113:1144-1155.
31. Fong,D.S., Segal,P.P., Myers,F., Ferris,F.L., Hubbard,L.D., and Davis,M.D. (1997): Subretinal fibrosis in diabetic macular edema. ETDRS report 23. Early Treatment Diabetic Retinopathy Study Research Group. *Arch.Ophthalmol.*, 115:873-877.
32. DRCR.net (2008): A randomized trial comparing intravitreal triamcinolone acetonide and focal/grid photocoagulation for diabetic macular edema. *Ophthalmology*, 115:1447-9, 1449.
33. Beck,R.W., Edwards,A.R., Aiello,L.P., Bressler,N.M., Ferris,F., Glassman,A.R., Hartnett,E., Ip,M.S., Kim,J.E., and Kollman,C. (2009): Three-year follow-up of a randomized trial comparing focal/grid photocoagulation and intravitreal triamcinolone for diabetic macular edema. *Arch.Ophthalmol.*, 127:245-251.
34. DRCR.net (2009): The course of response to focal/grid photocoagulation for diabetic macular edema. *Retina*, 29:1436-1443.
35. Roeder,J. (1999): Laser treatment of retinal diseases by subthreshold laser effects. *Semin.Ophthalmol.*, 14:19-26.
36. Schatz,H., Madeira,D., McDonald,H.R., and Johnson,R.N. (1991): Progressive enlargement of laser scars following grid laser photocoagulation for diffuse diabetic macular edema. *Arch.Ophthalmol.*, 109:1549-1551.
37. Tranos,P.G., Topouzis,F., Stangos,N.T., Dimitrakos,S., Economidis,P., Harris,M., and Coleman,A.L. (2004): Effect of laser photocoagulation treatment for diabetic macular oedema on patient's vision-related quality of life. *Curr.Eye Res*, 29:41-49.
38. Ziemssen,F., Wiedemann,P., Kampik,A., Holz,F., and Bartz-Schmidt,K.U. (2009): Intravitreal injections of medications in Germany. Contract situation and legal conditions. *Ophthalmologie*, 106:465-470.
39. Retinologische Gesellschaft, Deutsche Ophthalmologische Gesellschaft und Berufsverband der Augenärzte (2009): New aspects in the therapy of neovascular age related macular degeneration. Current position of the Retinological Society, the Germany Ophthalmologic Society and the Professional Union of Eye Doctors of Germany. *Ophthalmologie*, 106:457-464.
40. Nicholson,B.P. and Schachat,A.P. (2010): A review of clinical trials of anti-VEGF agents for diabetic retinopathy. *Graefes Arch.Clin.Exp.Ophthalmol.*, 248:915-930.

41. Parravano, M., Menchini, F., and Virgili, G. (2009): Antiangiogenic therapy with anti-vascular endothelial growth factor modalities for diabetic macular oedema. *Cochrane.Database.Syst.Rev.*, CD007419
42. Salam, A., DaCosta, J., and Sivaprasad, S. (2010): Anti-vascular endothelial growth factor agents for diabetic maculopathy. *Br.J.Ophthalmol.*, 94:821-826.
43. Klettner, A., Mohle, F., and Roeder, J. (2010): Intracellular bevacizumab reduces phagocytotic uptake in RPE cells. *Graefes Arch.Clin.Exp.Ophthalmol.*, 248:819-824.
44. Ziemssen, F., Bartz-Schmidt, K.U., and Grisanti, S. (2006): (Side) effects of VEGF inhibition. *Ophthalmologe*, 103:484-492.
45. Chew, E.Y., Ferris, F.L., III, Csaky, K.G., Murphy, R.P., Agron, E., Thompson, D.J., Reed, G.F., and Schachat, A.P. (2003): The long-term effects of laser photocoagulation treatment in patients with diabetic retinopathy: the early treatment diabetic retinopathy follow-up study. *Ophthalmology*, 110:1683-1689.
46. Kook, D., Wolf, A., Kreutzer, T., Neubauer, A., Strauss, R., Ulbig, M., Kampik, A., and Haritoglou, C. (2008): Long-term effect of intravitreal bevacizumab (avastin) in patients with chronic diffuse diabetic macular edema. *Retina*, 28:1053-1060.
47. Karim, R. and Tang, B. (2010): Use of anti-vascular endothelial growth factor for diabetic macular edema. *Clin.Ophthalmol.*, 4:493-517.
48. Goyal, S., Lavalley, M., and Subramanian, M.L. (2010): Meta-analysis and review on the effect of bevacizumab in diabetic macular edema. *Graefes Arch.Clin.Exp.Ophthalmol.*,
49. Michaelides, M., Kaines, A., Hamilton, R.D., Fraser-Bell, S., Rajendram, R., Quhill, F., Boos, C.J., Xing, W., Egan, C., Peto, T., Bunce, C., Leslie, R.D., and Hykin, P.G. (2010): A prospective randomized trial of intravitreal bevacizumab or laser therapy in the management of diabetic macular edema (BOLT study) 12-month data: report 2. *Ophthalmology*, 117:1078-1086.
50. Arevalo, J.F., Sanchez, J.G., Fromow-Guerra, J., Wu, L., Berrocal, M.H., Farah, M.E., Cardillo, J., and Rodriguez, F.J. (2009): Comparison of two doses of primary intravitreal bevacizumab (Avastin) for diffuse diabetic macular edema: results from the Pan-American Collaborative Retina Study Group (PACORES) at 12-month follow-up. *Graefes Arch.Clin.Exp.Ophthalmol.*, 247:735-743.
51. Lam, D.S., Lai, T.Y., Lee, V.Y., Chan, C.K., Liu, D.T., Mohamed, S., and Li, C.L. (2009): Efficacy of 1.25 MG versus 2.5 MG intravitreal bevacizumab for diabetic macular edema: six-month results of a randomized controlled trial. *Retina*, 29:292-299.
52. Meyer, C.H., Ziemssen, F., and Heimann, H. (2008): Intravitreal injection. Monitoring to avoid postoperative complications. *Ophthalmologe*, 105:143-55, 157.
53. Shimura, M., Nakazawa, T., Yasuda, K., Shiono, T., Iida, T., Sakamoto, T., and Nishida, K. (2008): Comparative therapy evaluation of intravitreal bevacizumab and triamcinolone acetonide on persistent diffuse diabetic macular edema. *Am.J.Ophthalmol.*, 145:854-861.
54. Biester, S., Ziemssen, F., Ulrich Bartz-Schmidt, K., and Gelissen, F. (2009): Is intravitreal bevacizumab treatment effective in diffuse diabetic macular edema? *Graefes Arch.Clin.Exp.Ophthalmol.*, 247:1575-1577.
55. Soheilian, M., Ramezani, A., Obudi, A., Bijanzadeh, B., Salehipour, M., Yaseri, M., Ahmadi, H., Dehghan, M.H., Azarmina, M., Moradian, S., and Peyman, G.A. (2009): Randomized trial of intravitreal bevacizumab alone or combined with triamcinolone versus macular photocoagulation in diabetic macular edema. *Ophthalmology*, 116:1142-1150.
56. Ahmadi, H., Ramezani, A., Shoeibi, N., Bijanzadeh, B., Tabatabaei, A., Azarmina, M., Soheilian, M., Keshavarzi, G., and Mohebbi, M.R. (2008): Intravitreal bevacizumab with or without triamcinolone for refractory diabetic macular edema; a placebo-controlled, randomized clinical trial. *Graefes Arch.Clin.Exp.Ophthalmol.*, 246:483-489.
57. Faghihi, H., Roohipoor, R., Mohammadi, S.F., Hojat-Jalali, K., Mirshahi, A., Lashay, A., Piri, N., and Faghihi, S. (2008): Intravitreal bevacizumab versus combined bevacizumab-triamcinolone versus macular laser photocoagulation in diabetic macular edema. *Eur.J.Ophthalmol.*, 18:941-948.
58. Cunningham, E.T., Jr., Adamis, A.P., Altaweel, M., Aiello, L.P., Bressler, N.M., D'Amico, D.J., Goldbaum, M., Guyer, D.R., Katz, B., Patel, M., and Schwartz, S.D. (2005): A phase II randomized double-masked trial of

pegaptanib, an anti-vascular endothelial growth factor aptamer, for diabetic macular edema. *Ophthalmology*, 112:1747-1757.

59. Nguyen,Q.D., Shah,S.M., Khwaja,A.A., Channa,R., Hafez,E., Do,D.V., Boyer,D., Heier,J.S., Abraham,P., Thach,A.B., Lit,E.S., Foster,B.S., Kruger,E., Dugel,P., Chang,T., Das,A., Ciulla,T.A., Pollack,J.S., Lim,J.I., Eliot,D., and Campochiaro,P.A. (2010): Two-Year Outcomes of the Ranibizumab for Edema of the macula in Diabetes (READ-2) Study. *Ophthalmology*,

60. Massin,P., Bandello,F., Garweg,J.G., Hansen,L.L., Harding,S.P., Larsen,M., Mitchell,P., Sharp,D., Wolf-Schnurrbusch,U.E., Gekkieva,M., Weichselberger,A., and Wolf,S. (2010): Safety and efficacy of ranibizumab in diabetic macular edema (RESOLVE Study): a 12-month, randomized, controlled, double-masked, multicenter phase II study. *Diabetes Care*, 33:2399-2405.

62. Felinski,E.A. and Antonetti,D.A. (2005): Glucocorticoid regulation of endothelial cell tight junction gene expression: novel treatments for diabetic retinopathy. *Curr.Eye Res*, 30:949-957.

63. Gillies,M.C., McAllister,I.L., Zhu,M., Wong,W., Louis,D., Arnold,J.J., and Wong,T.Y. (2010): Pretreatment with intravitreal triamcinolone before laser for diabetic macular edema: 6-month results of a randomized, placebo-controlled trial. *Invest Ophthalmol.Vis.Sci.*, 51:2322-2328.

64. Steijns,D., Duijvesz,D., Breedijk,M.A., and van der Heijden,G.J. (2010): Steroid injection in addition to macular laser grid photocoagulation in diabetic macular oedema: a systematic review. *Acta Ophthalmol.*, 88:389-393.

65. Mirshahi,A., Shenazandi,H., Lashay,A., Faghihi,H., Alimahmoudi,A., and Dianat,S. (2010): Intravitreal triamcinolone as an adjunct to standard laser therapy in coexisting high-risk proliferative diabetic retinopathy and clinically significant macular edema. *Retina*, 30:254-259.

66. Spitzer,M.S., Ziemssen,F., Yoruk,E., Bartz-Schmidt,K.U., Schultheiss,M., and Szurman,P. (2010): Preservative-Free Triamcinolone versus Purified Triamcinolone Preparations. *Klin.Monbl.Augenheilkd.*,

67. Chew,E., Strauber,S., Beck,R., Aiello,L.P., Antoszyk,A., Bressler,N., Browning,D., Danis,R., Fan,J., Flaxel,C., Friedman,S., Glassman,A., Kollman,C., and Lazarus,H. (2007): Randomized trial of peribulbar triamcinolone acetonide with and without focal photocoagulation for mild diabetic macular edema: a pilot study. *Ophthalmology*, 114:1190-1196.

68. Martidis,A., Duker,J.S., Greenberg,P.B., Rogers,A.H., Puliafito,C.A., Reichel,E., and Bauman,C. (2002): Intravitreal triamcinolone for refractory diabetic macular edema. *Ophthalmology*, 109:920-927.

69. Sutter,F.K., Simpson,J.M., and Gillies,M.C. (2004): Intravitreal triamcinolone for diabetic macular edema that persists after laser treatment: three-month efficacy and safety results of a prospective, randomized, double-masked, placebo-controlled clinical trial. *Ophthalmology*, 111:2044-2049.

70. Lam,D.S., Chan,C.K., Mohamed,S., Lai,T.Y., Lee,V.Y., Liu,D.T., Li,K.K., Li,P.S., and Shanmugam,M.P. (2007): Intravitreal triamcinolone plus sequential grid laser versus triamcinolone or laser alone for treating diabetic macular edema: six-month outcomes. *Ophthalmology*, 114:2162-2167.

71. Batioglu,F., Ozmert,E., Parmak,N., and Celik,S. (2007): Two-year results of intravitreal triamcinolone acetonide injection for the treatment of diabetic macular edema. *Int.Ophthalmol.*, 27:299-306.

72. Gillies,M.C., Sutter,F.K., Simpson,J.M., Larsson,J., Ali,H., and Zhu,M. (2006): Intravitreal triamcinolone for refractory diabetic macular edema: two-year results of a double-masked, placebo-controlled, randomized clinical trial. *Ophthalmology*, 113:1533-1538.

73. Park,H.Y., Yi,K., and Kim,H.K. (2005): Intraocular pressure elevation after intravitreal triamcinolone acetonide injection. *Korean J.Ophthalmol.*, 19:122-127.

74. Audren,F., Leclaire-Collet,A., Erginay,A., Haouchine,B., Benosman,R., Bergmann,J.F., Gaudric,A., and Massin,P. (2006): Intravitreal triamcinolone acetonide for diffuse diabetic macular edema: phase 2 trial comparing 4 mg vs 2 mg. *Am.J.Ophthalmol.*, 142:794-799.

75. Taban,M., Singh,R.P., Chung,J.Y., Lowder,C.Y., Perez,V.L., and Kaiser,P.K. (2007): Sterile endophthalmitis after intravitreal triamcinolone: a possible association with uveitis. *Am.J.Ophthalmol.*, 144:50-54.

76. Hsu,J. (2007): Drug delivery methods for posterior segment disease. *Curr.Opin.Ophthalmol.*, 18:235-239.

77. Pearson,P., Levy,B., and Cornstock,T. (2006): Fluocinolone Acetonide Implant Study Group. Fluocinolone acetonide intravitreal implant to treat diabetic macular edema: 3-year results of a multicenter clinical trial. *Invest.Ophthalmol.Vis.Sci.*, 47:
78. Liu,Y., Ke,Q., Chen,J., Wang,Z., Xie,Z., Jiang,Z., Ge,J., and Gao,Q. (2010): Sustained mechanical release of dexamethasone sodium phosphate from a foldable capsular vitreous body. *Invest Ophthalmol.Vis.Sci.*, 51:1636-1642.
79. Schwartz,S.G. and Flynn,H.W., Jr. (2010): Fluocinolone Acetonide Implantable Device for Diabetic Retinopathy. *Curr.Pharm.Biotechnol.*,
80. Croxtall,J.D., van Hal,P.T., Choudhury,Q., Gilroy,D.W., and Flower,R.J. (2002): Different glucocorticoids vary in their genomic and non-genomic mechanism of action in A549 cells. *Br.J.Pharmacol.*, 135:511-519.
81. Yeung,C.K., Chan,K.P., Chan,C.K., Pang,C.P., and Lam,D.S. (2004): Cytotoxicity of triamcinolone on cultured human retinal pigment epithelial cells: comparison with dexamethasone and hydrocortisone. *Jpn.J.Ophthalmol.*, 48:236-242.
82. Kuppermann,B.D., Blumenkranz,M.S., Haller,J.A., Williams,G.A., Weinberg,D.V., Chou,C., and Whitcup,S.M. (2007): Randomized controlled study of an intravitreal dexamethasone drug delivery system in patients with persistent macular edema. *Arch.Ophthalmol.*, 125:309-317.
83. Haller,J.A., Kuppermann,B.D., Blumenkranz,M.S., Williams,G.A., Weinberg,D.V., Chou,C., and Whitcup,S.M. (2010): Randomized controlled trial of an intravitreal dexamethasone drug delivery system in patients with diabetic macular edema. *Arch.Ophthalmol.*, 128:289-296.
84. Blumenkranz,M.S., Haller,J.A., Kuppermann,B.D., Williams,G.A., Ip,M., Davis,M., Weinberg,D.V., Chou,C., and Whitcup,S.M. (2010): Correlation of visual acuity and macular thickness measured by optical coherence tomography in patients with persistent macular edema. *Retina*, 30:1090-1094.
85. Boyer, D. S., Faber, D., and Gupta, V. Dexamethasone intravitreal implant for treatment of diabetic macular edema in vitrectomized patients. *Retina* In press. 2010.
86. Lin, J. EC, Burke, J. A., and Peng, Q. Pharmacokinetics of a sustained release dexamethasone intravitreal implant in vitrectomized and nonvitrectomized eyes. *Invest Ophthalmol.Vis.Sci.* In Press. 2010.
87. Haller,J.A., Qin,H., Apte,R.S., Beck,R.R., Bressler,N.M., Browning,D.J., Danis,R.P., Glassman,A.R., Googe,J.M., Kollman,C., Lauer,A.K., Peters,M.A., and Stockman,M.E. (2010): Vitrectomy outcomes in eyes with diabetic macular edema and vitreomacular traction. *Ophthalmology*, 117:1087-1093.
88. Kumagai,K., Furukawa,M., Ogino,N., Larson,E., Iwaki,M., and Tachi,N. (2009): Long-term follow-up of vitrectomy for diffuse nontractional diabetic macular edema. *Retina*, 29:464-472.
89. Patel,J.I., Hykin,P.G., Schadt,M., Luong,V., Fitzke,F., and Gregor,Z.J. (2006): Pars plana vitrectomy with and without peeling of the inner limiting membrane for diabetic macular edema. *Retina*, 26:5-13.
90. Flaxel,C.J., Edwards,A.R., Aiello,L.P., Arrigg,P.G., Beck,R.W., Bressler,N.M., Bressler,S.B., Ferris,F.L., III, Gupta,S.K., Haller,J.A., Lazarus,H.S., and Qin,H. (2010): Factors associated with visual acuity outcomes after vitrectomy for diabetic macular edema: diabetic retinopathy clinical research network. *Retina*, 30:1488-1495.
91. Yamamoto,T., Takeuchi,S., Sato,Y., and Yamashita,H. (2007): Long-term follow-up results of pars plana vitrectomy for diabetic macular edema. *Jpn.J.Ophthalmol.*, 51:285-291.
92. Navarro,A., Pournaras,J.A., Hoffart,L., Massin,P., Ridings,B., and Conrath,J. (2010): Vitrectomy may prevent the occurrence of diabetic macular oedema. *Acta Ophthalmol.*, 88:483-485.
93. Park,J.H., Woo,S.J., Ha,Y.J., and Yu,H.G. (2009): Effect of vitrectomy on macular microcirculation in patients with diffuse diabetic macular edema. *Graefes Arch.Clin.Exp.Ophthalmol.*, 247:1009-1017.
94. Laidlaw,D.A. (2008): Vitrectomy for diabetic macular oedema. *Eye (Lond)*, 22:1337-1341.
95. Dolgin,E. (2010): In vision trial, some researchers would rather see double. *Nat.Med.*, 16:611
96. Lee,C.M. and Olk,R.J. (1991): Modified grid laser photocoagulation for diffuse diabetic macular edema. Long-term visual results. *Ophthalmology*, 98:1594-1602.

97. Funatsu,H., Noma,H., Mimura,T., Eguchi,S., and Hori,S. (2009): Association of vitreous inflammatory factors with diabetic macular edema. *Ophthalmology*, 116:73-79.
98. Baskin,D.E. (2010): Optical coherence tomography in diabetic macular edema. *Curr.Opin.Ophthalmol.*, 21:172-177.
99. Virgili,G., Menchini,F., Dimastrogiovanni,A.F., Rapizzi,E., Menchini,U., Bandello,F., and Chiodini,R.G. (2007): Optical coherence tomography versus stereoscopic fundus photography or biomicroscopy for diagnosing diabetic macular edema: a systematic review. *Invest Ophthalmol.Vis.Sci.*, 48:4963-4973.
100. Browning,D.J., McOwen,M.D., Bowen,R.M., Jr., and O'Marah,T.L. (2004): Comparison of the clinical diagnosis of diabetic macular edema with diagnosis by optical coherence tomography. *Ophthalmology*, 111:712-715.
101. Michaelides,M., Fraser-Bell,S., Hamilton,R., Kaines,A., Egan,C., Bunce,C., Peto,T., and Hykin,P. (2010): Macular perfusion determined by fundus fluorescein angiography at the 4-month time point in a prospective randomized trial of intravitreal bevacizumab or laser therapy in the management of diabetic macular edema (Bolt Study): Report 1. *Retina*, 30:781-786.
102. Chung,E.J., Roh,M.I., Kwon,O.W., and Koh,H.J. (2008): Effects of macular ischemia on the outcome of intravitreal bevacizumab therapy for diabetic macular edema. *Retina*, 28:957-963.
103. Empfehlung der Deutschen Ophthalmologischen Gesellschaft, der Retinologischen Gesellschaft und des Berufsverbandes der Augenärzte Deutschlands für die Durchführung von intravitrealen Injektionen (IVI). (2007) <http://www.dog.org/publikationen>
104. Scott,I.U., Edwards,A.R., Beck,R.W., Bressler,N.M., Chan,C.K., Elman,M.J., Friedman,S.M., Greven,C.M., Maturi,R.K., Pieramici,D.J., Shami,M., Singerman,L.J., and Stockdale,C.R. (2007): A phase II randomized clinical trial of intravitreal bevacizumab for diabetic macular edema. *Ophthalmology*, 114:1860-1867.
105. Dehghan,M.H., Ahmadih,H., Ramezani,A., Entezari,M., and Anisian,A. (2008): A randomized, placebo-controlled clinical trial of intravitreal triamcinolone for refractory diabetic macular edema. *Int.Ophthalmol.*, 28:7-17.
106. Bressler,N.M., Edwards,A.R., Beck,R.W., Flaxel,C.J., Glassman,A.R., Ip,M.S., Kollman,C., Kuppermann,B.D., and Stone,T.W. (2009): Exploratory analysis of diabetic retinopathy progression through 3 years in a randomized clinical trial that compares intravitreal triamcinolone acetonide with focal/grid photocoagulation. *Arch.Ophthalmol.*, 127:1566-1571.
107. Gillies,M.C., Simpson,J.M., Gaston,C., Hunt,G., Ali,H., Zhu,M., and Sutter,F. (2009): Five-year results of a randomized trial with open-label extension of triamcinolone acetonide for refractory diabetic macular edema. *Ophthalmology*, 116:2182-2187.
108. Jaffe,G.J., Martin,D., Callanan,D., Pearson,P.A., Levy,B., and Comstock,T. (2006): Fluocinolone acetonide implant (Retisert) for noninfectious posterior uveitis: thirty-four-week results of a multicenter randomized clinical study. *Ophthalmology*, 113:1020-1027.